(8.)

Sonderabdruck

aus

Therapeutische Monatshefte.

Herausgegeben

von

Dr. Oscar Liebreich

unter Redaction von

Dr. A. Langgaard und **Dr. S. Rabow.**

Verlag von Julius Springer in Berlin N.

Die

Therapeutischen Monatshefte

erscheinen in Heften von ca. 6 Bogen Mitte jeden Monats und bringen neben Originalartikeln therapeutischen Inhalts, Mittheilungen aus den Vereinen des In- und Auslandes, Berichte aus dem Gebiete der Therapie und Toxikologie, Besprechungen, practische Notizen und empfehlenswerthe Arzneiformeln

Adresse des *Herrn Dr. O. Liebreich:* Berlin NW., Dorotheenstrasse 34a. – Alle redactionellen Anfragen und Mittheilungen werden erbeten unter der Adresse

Redaction der „Therapeutischen Monatshefte"

zu Händen von

Herrn Dr. A. Langgaard oder *Herrn Dr. S. Rabow*

Berlin NW., Dorotheenstr. 34a. Lausanne (Charmettes). – Schweiz.

können durch den Buchhandel, die Post (Post-Zeitungs-Preisliste für 1897 No. 7067) oder auch von der Verlagshandlung zum Preise von M. 12,— für den Jahrgang (von 12 Heften) bezogen werden.

Anzeigen werden zum Preise von 75 Pf. für die einmal gespaltene Petitzeile angenommen.

Beilagen werden nach einer mit der Verlagshandlung zu treffenden Vereinbarung beigefügt.

Verlagsbuchhandlung von Julius Springer

in Berlin N., Monbijouplatz 3.

Gesundheitsbüchlein.

Gemeinfaßliche Anleitung zur Gesundheitspflege.

Bearbeitet im

Kaiserlichen Gesundheitsamt.

— Mit Abbildungen im Text und zwei farbigen Tafeln. —

Kartonirt Preis M. 1,—.

In Leinwand gebunden Preis M. 1,25.

Die Bestimmung des „Gesundheitsbüchleins" ist, die wichtigsten Ergebnisse der Gesundheitswissenschaft in gemeinverständlicher Form weiteren Kreisen zugänglich zu machen. Dasselbe zeichnet sich durch klare, knappe Darstellung aus und ist gut und zweckentsprechend illustrirt.

Wir bitten die Herren Aerzte, durch Empfehlung an der Verbreitung eines nützlichen Buches mitzuwirken, dessen Inhalt geeignet ist, das Publikum zum Verständniss der Berufsarbeit des Arztes zu erziehen.

12 3 97 20.

Prof Alban Doran F.R.C.S.

Respectfully yours

M. Falk

The II. article will follow after being published.



Sonderabdruck aus „Therapeutische Monatshefte" 1896. Heft 10—12.

(Verlag von Julius Springer in Berlin N.)

Fortschritte und gegenwärtiger Stand der vaginalen Operationstechnik.

Von

Dr. Edmund Falk in Berlin.

Die Absicht, die Gefahren, welche mit jeder Laparotomie verbunden sind, zu vermeiden und die Nachtheile zu verhüten, welche die Eröffnung der Bauchhöhle auch noch nach Monaten und Jahren im Gefolge haben kann durch die Entstehung von Bauchbrüchen mit ihren äusserst quälenden Symptomen und durch die Bildung von Adhäsionen und Verklebungen der Därme, führte in den letzten Jahren zu dem Bestreben, an Stelle des Leibschnittes die Eröffnung der Bauchhöhle von der Scheide vorzunehmen. Gar mannigfaltige Operationsmethoden wurden ersonnen, und für diese Methoden dann auch die passenden Leiden gefunden. Wie bei jeder neuen Operation wurde anfangs des Guten zu viel gethan, es wurde operirt in Fällen, welche nicht für die Operation geeignet waren und bei denen die Beschwerden, die das Leiden verursachte, in keinem Verhältniss standen zu den Gefahren, welche unvermeidlich auch mit diesen Operationen verknüpft waren, Gefahren, die theils direct, theils, wie sich herausstellte, bei später eintretender Schwangerschaft entstehen konnten.

In Folge dieser Umstände ist zur Zeit ein Rückschlag eingetreten; man beginnt zum Glück für die Patienten die Operationslust einzuschränken, die Indicationen strenger zu stellen, und so können wir hoffen, dass wir bald so weit sind, dass die vaginalen Operationen, denen in der That wohl eine Zukunft in der operativen Gynäkologie gehören dürfte, nur in den dazu geeigneten Fällen angewendet, alsdann aber auch durchaus segensreich wirken werden.

Es sei mir gestattet, über die wichtigsten in dieses Gebiet gehörenden Arbeiten, welche in letzter Zeit erschienen sind, zu referiren.

Wenn wir von der Exstirpation des Uterus per vaginam, welche seit Czerny's grundlegender Arbeit über Ausrottung des Gebärmutterkrebses seit über $1^1/_2$ Jahrzehnten ein Allgemeingut der Gynäkologen geworden ist, absehen, so ist als zeitlich erste Operation die Vaginifixation zu nennen, das heisst die Fixation der Gebärmutter an der vorderen Scheidenwand, eine Operation, welche zur Lageverbesserung der retroflectirten Gebärmutter erdacht und ausgeführt wurde.

1. Retroflexio uteri und Vaginifixation.

Da die Vaginifixation ursprünglich nur gegen ein bestimmtes Leiden, nämlich gegen die Retroflexio uteri von ihrem Erfinder vorgeschlagen wurde, so muss zuerst besprochen werden, ob in der That die Retroflexio uteri ein Leiden ist, welches einer operativen Behandlung bedarf, und ob die Operation geeignet sein kann, die event. durch die Retroflexio entstandenen Beschwerden zu heben. Die Frage ist durch die Unzahl der ausgeführten Operationen eine acute geworden, und

immer mehr und mehr sprechen sich kritische Beobachter wie: Landau, Salin, Theilhaber, Bokelmann und Abel dafür aus, dass eine Anzahl der lästigen Symptome, welche wir früher allein durch die Retroflexio uteri veranlasst glaubten, nicht durch diese bedingt sein können, denn eine nicht geringe Anzahl der Frauen behielt ihre Beschwerden, trotzdem dass nach der Operation der Uterus nicht mehr retroflectirt lag, in einer anderen Zahl der Fälle aber lag die Gebärmutter nach einem operativen Eingriff oder nach Einlegen eines Pessars unverändert in retroflectirter Stellung und dennoch wurden die Frauen von ihren Beschwerden geheilt. — Ich kenne selbst einen derartigen Fall, bei dem von berufener Seite die Alexander-Adams'sche Operation versucht, aber da die Ligamenta rotunda im Leistencanal nicht aufgefunden wurden, unvollendet gelassen werden musste; die Gebärmutter lag auch noch nach der Operation retroflectirt, die Beschwerden aber waren von der Stunde der Operation an geschwunden.

Andererseits sehen wir, dass bei einer grossen Anzahl von Frauen die Gebärmutter, welche physiologisch durch Anfüllen der Blase sehr erhebliche Lageveränderungen erleidet, andauernd sich in retroflectirter Stellung befindet, ohne die geringsten Beschwerden zu verursachen. Aber nicht allein die normal grosse, sondern auch die stark vergrösserte Gebärmutter kann retroflectirt liegen und dennoch fehlen die gefürchteten Kreuzschmerzen, Reizzustände und Drucksymptome. Am auffälligsten tritt diese Erscheinung zu Tage bei Schwangeren mit Retroflexio uteri, die sich häufig absolut wohl fühlen bis zu der Zeit, in der Incarcerationserscheinungen eintreten.

Diese Erfahrungen sprechen dafür, dass die uncomplicirte Retroflexio uteri mobilis, wenn sie auch nicht als physiologischer Zustand angesprochen werden darf, doch nicht als ein Leiden zu betrachten ist, das einer Behandlung bedarf, weder einer operativen noch einer Pessar-Behandlung. Erste Bedingung ist aber, dass die Frauen nicht erfahren dürfen, dass die Gebärmutter sich in einer falschen Lage befindet, denn auch bei nicht hysterischen Frauen ist die Furcht vor der falschen Lage der Gebärmutter eine so verbreitete, dass die beständig auf die Krankheit gerichteten Gedanken Beschwerden nervöser Natur hervorrufen müssen. Kommt aber eine Frau, welche von anderer Seite über eine bestehende Lageveränderung unterrichtet ist, in unsere Behandlung, so bewirkt bei Fehlen von Complicationen, als deren wichtigste für die Entstehung von Beschwerden der Descensus uteri anzusehen ist, eine Scheinreposition in einer grossen Anzahl der Fälle einen anhaltenden Erfolg.

Ausser durch diese nervösen Symptome sind die Beschwerden, welche die Frauen zum Arzt führen, nach Theilhaber, in einer Reihe von Fällen durch Erkrankungen hervorgerufen, welche mit der Retroflexio uteri in keinem Zusammenhange stehen; durch Endometritis und Metritis, besonders häufig durch Atonie des Dickdarms, welche die Kreuzschmerzen, die Schmerzen im Leibe, das Aufstossen, das Kollern, endlich, letzteres aber nicht beständig, Stuhlverstopfung hervorruft. Die Stuhlverstopfung ist also nicht als eine Compressionserscheinung des Darms durch den kleinen Uterus zu deuten. Die Behandlung muss sich daher in diesen Fällen gegen die betreffenden Leiden richten, und gegen die Atonie des Darmes empfiehlt Theilhaber vor Allem Bewegungscuren, Massage, vegetabilische Kost.

Ganz besonders häufig finden sich die Kranken belästigende Retrodeviationssymptome bei gleichzeitig bestehender Enteroptose, dem Hängebauch, jener Erkrankung, welche Landau[1]) klassisch beschrieben hat, bei der die Bauchdecken ihre Festigkeit und Elasticität verloren haben und nicht mehr als Stützpunkt der Organe der Bauchhöhle dienen können. Die Retroflexio uteri ist alsdann nur „eine Theilerscheinung einer generellen Erkrankung", bei welcher der gleichzeitig bestehende Descensus uteri et vaginae die Beschwerden steigert, und dieses sind die Fälle, welche in der That ausser durch eine passende Leibbinde durch die Pessarbehandlung geheilt werden. Für diese Fälle kommt auch, falls bei Pessarbehandlung keine Linderung eintritt, ein operativer Eingriff in Betracht.

Wesentlich stärkere Beschwerden als bei Retroflexio uteri mobilis entstehen bei der in Exsudatmassen eingekeilten, retroflectirten Gebärmutter. Die Operationsmethoden, über die zu referiren mir gestattet sei, kamen aber zuerst nur gegen die Retroflexio uteri mobilis respective gegen die durch stumpfe Lösung beweglich zu machende Retroflexio uteri in Anwendung, und erst mit den weiteren Fortschritten der Technik erstreckten sie sich auch auf die Fälle, in denen die fixirte Gebärmutter auf operativem Wege mobil gemacht werden musste. — Die Bedenken, die in letzter Zeit mit Recht gegen die Vaginifixation geltend gemacht wurden, richten sich besonders dagegen, dass auch

---

[1]) Die Wanderleber und der Hängebauch der Frauen: Berlin 1885.

die fixirte, nicht stumpf zu lösende Retroflexio uteri in das Bereich der Vaginifixation gezogen werde; die Fälle endlich, in denen die Gebärmutter retroflectirt und fest in grössere Exsudatmassen eingebettet liegt, sind auf diesem Wege überhaupt nicht angreifbar, für sie kommt, falls eine Laparotomie nicht indicirt ist, allein die vaginale Radicaloperation in Betracht, sodass wir an anderer Stelle eventuell auf diese Erkrankung zurückkommen werden.

Den Gedanken, die Retroflexio uteri durch eine die Gebärmutter an der vorderen Scheidenwand fixirende Operation zu heilen, sprach zuerst Sänger aus; er sagte: Auf das vorher antevertirte Corpus uteri könnte man directe Einwirkung gewinnen 1. durch quere Spaltung des vorderen Scheidengewölbes, Eröffnung der Plica peritonei anterior und Befestigung des Corpus an die Scheide, deren Wunde sagittal vereinigt würde oder 2. durch Durchlegung eines Silberdrahtes durch den vorher erweiterten Uterus vom vorderen Scheidengewolbe aus ohne Eröffnung desselben.

Letztere Methode ist zuerst ähnlich, aber unabhängig von Sänger durch Schücking ausgeführt, dessen vaginale Ligatur mittels Durchstossens einer gedeckten Nadel durch die vordere Gebärmutterwand und das vordere Scheidengewölbe nur noch einen historischen Werth hat, da sie als Vorläufer der Dührssen'schen Vaginifixation anzusehen ist. Infolge von Blasenverletzungen, und vor Allem auch dank der durch Gläser ausgeführten Leichenversuche, bei denen unter 10mal 3mal Blasenverletzungen stattfanden, wurde diese Methode fast allgemein aufgegeben. Auch die zur Vermeidung der Nebenverletzungen von Zweifel vorgeschlagene Verbesserung, nämlich nach Durchschneiden des vorderen Scheidengewölbes die Blase abzupräpariren und die Schücking'sche Nadel durch den Fundus uteri in das eröffnete vordere Scheidengewölbe durchzustossen, wurde bald verdrängt durch die Dührssen'sche und Mackenrodt'sche Methoden, welche in zielbewusster Weise eine Fixation des Uterus an der vorderen Scheidenwand anstrebten.

Während die Schücking'sche Metbode eine Verklebung der vorderen Uteruswand mit dem tiefsten Theil der Plica vesicouterina anstrebte, nähte Dührssen principiell den Fundus an die Scheidenwand an. Nach Herunterziehen der Portio legt Dührssen einen etwa 1 cm langen oberflächlichen queren Schnitt an der Ansatzstelle des vorderen Scheidengewölbes an die Portio an, erweitert den Querschnitt mit einer Cowper'schen Scheere nach beiden Seiten, wobei sich der Schnitt wegen der Nachbarschaft der Ureteren dicht am Uterus halten muss, später fügte er zur ergiebigen Freilegung des Operationsfeldes noch einen ca. 4 cm langen Längsschnitt der vorderen Scheidenwand hinzu. Alsdann präparirt er die Blase bis zum inneren Muttermund los, legt durch die höchste sichtbare Partie des Uterus eine Fadenschlinge, an der die Gebärmutter stark nach abwärts gezogen wird, event. höher hinauf weitere Fadenschlingen, und fixirt alsdann anfangs durch die uneröffnete Plica vesico-uterina mittels Seidenfäden, welche versenkt wurden, den Fundus uteri an die vordere Scheidenwand. Da sich nach dieser Operation in einer Anzahl der Fälle Blasenbeschwerden einstellten, und die versenkten Fäden in die Blase einwanderten und hier Anlass zur Steinbildung gaben — 6 derartige Fälle sind von Samter beschrieben — wurden später die Fäden durch die Scheidenwand durchgelegt und in der Scheide geknotet. Nach Martin's Empfehlung verwendet jetzt Dührssen Catgutfäden zur Fixation des Uterus, ebenfalls wird die quere Scheidenwunde durch einen fortlaufenden Catgutfaden zu einem sagittalen oder T-förmigen Wundspalt zusammengezogen. Eine für die Operationsmethode verhängnissvolle Neuerung führte Dührssen ein, als er principiell die Plica vesicouterina eröffnete, um auch die Behandlung des fixirten Uterus in das Bereich dieser Operation ziehen zu können; durch den Schlitz des Peritoneum kann man leicht den gelösten Uterus bis vor die Vulva ziehen und ferner die Anhänge dem Auge und Messer zugänglich machen. Ueber diese Operation — die Coeliotomia vaginalis s. Elytroperitonaeotomie — werden wir an anderer Stelle sprechen. Verhängnissvoll wurde die angegebene Neuerung, weil nach Eröffnung der Plica der Fundus uteri mit der Vaginalwand verwuchs, also eine viel festere Verbindung eintrat, als bei der Verklebung des serösen Uterusüberzuges mit dem Peritoneum der Plica vesico-uterina. Da die Folgezustände dieser zu festen Verwachsung sich bald bei folgenden Geburten in störender Weise geltend machten, vernäht jetzt Dührssen nach Anlegung der Fixationsfäden isolirt die in longitudinaler Richtung eröffnete Plica mittelst eines fortlaufenden Catgutfadens und erstrebt so eine serososeröse Verwachsung des Fundus allein mit dem Peritoneum der Plica vesico-uterina. Ob diese Modification genügenden Schutz gegen die Gefahren bei einer nachfolgenden Geburt bietet, und ob sie der Methode, welche ihre Existenzberechtigung verloren

zu haben schien, dieselbe wiedergegeben, bleibt abzuwarten.

Ueber die Mackenrodt'sche Vaginifixation kann ich mich kurz fassen, dieselbe unterscheidet sich im Wesentlichen von der Dührssen'schen 1. durch die Art der Schnittführung, er machte einen Längsschnitt vom Orificium urethrae bis zum Ansatz der Vagina an das Collum, 2. durch die Art der Fixation des Uterus, indem er nicht den Fundus uteri, sondern die vordere Uteruswand unterhalb des Harnröhrenwulstes in dem Scheidenlängsschnitt fixirte. Mackenrodt selbst hat dieselbe als gefährlich und in vielen Fällen ihren Zweck nicht erfüllend aufgegeben, dieselbe muss also wohl in der That nichts werth gewesen sein. In neuerer Zeit hat Mackenrodt eine andere Methode erfunden, in der nach Verödung der Excavatio vesicouterina der Uterus an der Blase fixirt wird (Vesicofixation). Da diese Operation aber keine Vaginifixation ist, werde ich an anderer Stelle auf sie zurückkommen müssen.

Die Gründe, aus denen Mackenrodt sich gegen die Fixation des Uterus an die Vaginalwand aussprach, resultirten zum Theil aus den schlechten directen Operationserfolgen, zum Theil aus den gefahrdrohenden Zuständen, welche sich in Folge der Operation einstellten. Bei der Operation war in der Hälfte von mehr als 30 Fällen von intraperitonealer Vaginifixation der Wundverlauf mit erheblichen, zum Theil gefährlichen Störungen verbunden gewesen, kleinere Exsudate sind häufig, grössere wiederholt beobachtet worden, 2mal musste nach 4—5 Tagen die Scheidenwunde wieder geöffnet werden, weil Secretretention entstanden war, 1mal war eine Uterusexstirpation wegen Abscesse erforderlich, 4mal endlich musste während der Operation bei jungen Frauen der Uterus wegen starker Blutung nach Zerreissung der Arteria spermatica exstirpirt werden[1]). In der Folge aber recidivirte die Retroflexio in einer Anzahl von Fällen, in einer anderen bildeten sich neue Verwachsungen, die theilweise fortgesetzt Beschwerden machten. In allen übrigen Fällen ist die Lage des Uterus pathologisch in forcirter Anteflexionsstellung, bei einigen durch Stauung geschwollen, gegen Druck empfindlich. Ferner sah Mackenrodt in einem Falle nach vaginaler Antefixation mit Silkworm schwere Störungen in der Schwangerschaft eintreten, welche erst nach Entfernung der Silkwormfäden nachliessen. In der That sind diese Resultate wenig ermuthigend, und wenn diese ein Operateur hat, dem man wohl ein Zuvieloperiren vorwerfen kann (Veit), der aber aus diesem Grunde Uebung und Geschicklichkeit besitzt, so können sie jedem Anderen auch passiren. Die meisten Frauen aber werden lieber einen retroflectirten Uterus als gar keinen besitzen wollen, und die Beschwerden durch diesen sind sicher geringer als die, welche durch künstlich erzeugten Beckenabscess entstehen. Vermeiden kann man nach Mackenrodt die Gefahren nur dadurch, dass man die Eröffnung der Excavatio vesico-uterina unterlässt, das heisst, dass man nur die bewegliche und keine fixirte Retroflexio uteri auf diesem Wege operirt. Und wirklich waren die Resultate, welche Mackenrodt zuerst veröffentlichte, als er ohne Eröffnung der Plica operirte, unverhältnissmässig günstigere, ebenso wie die anderer Gynäkologen, welche diese Methode anwendeten, wie E. Fraenkel in Breslau, Müller in Bern.

Wie gerechtfertigt aber die Bedenken sind, welche besonders gegen die intraperitoneale Operationsmethode erhoben wurden, zeigen uns die Publicationen von schwer verlaufenen Geburten, in denen theils nach der Mackenrodt'schen, theils nach der Dührssen'schen Methode, sogar von Dührssen selbst operirt war. Selbstverständlich sind auch bei operirten Frauen Schwangerschaft und Geburt normal verlaufen. Mackenrodt konnte schon 1893 von 3 Frauen berichten, die normal geboren hatten, bei einer 4. war ein Forceps nothwendig gewesen, bei diesen war aber nur eine extraperitoneale Fixation gemacht worden; hier ist die künstlich geschaffene Verwachsung nicht so fest gewesen, dass sie nicht durch die allmählich wachsende Gebärmutter gedehnt wurde. Ganz anders aber, wenn bei einer serosofibrösen Verwachsung oder auch bei einer rein serösen Verklebung durch eine vielleicht geringfügige Infection eine so feste Verwachsung der vorderen Gebärmutterwand entsteht, dass eine natürliche Dehnung der Narbe nicht möglich ist. In allen diesen Fällen findet sich ein sehr charakteristischer Befund bei der Geburt, den Wertheim in seinem in der Wiener gynäkologischen Gesellschaft gehaltenen Vortrag ausführlich als Vaginifixations-Geburt beschreibt. Von 37 in der Schauta'schen Klinik operirten Frauen waren 3 schwanger geworden, bei 2 war durch die uneröffnete Plica vesicouterina eine extraperitoneale Fixation hergestellt; von diesen gebar 1 normal, die 2. abortirte im 4. Monat; bei der 3. war der Uterus nach Eröffnung der Plica mit der Scheide verbunden; sie zeigte am Ende der

[1]) Ueber einen derartigen Fall berichtet auch Simon Frederieg (ref. Centralbl. f. Gyn. 1896 S. 140).

Schwangerschaft folgenden Befund, den ich, da er in ähnlicher Weise in allen beschriebenen Fällen wiederkehrt, ausführlich wiedergebe. Die vordere Scheidenwand ist hinter der Symphyse hoch emporgezogen, die Portio steht hoch über der Beckeneiugangsebene in der Gegend des Promontoriums und ist kaum zu erreichen, die vordere Muttermundslippe ist starr und dickwulstig, die hintere Lippe ist zu einem feinen Saum ausgezogen, der später ganz schwindet, so dass hinteres Scheidengewölbe, Scheide und die enorm verdünnte Uteruswand ohne Unterbrechung in einander übergehen. Der Uterus ist in die Breite ausgedehnt, zum Fruchthalter haben sich nur die hinteren und seitlichen Uterustheile entwickelt und nicht die vordere Wand. Das Kind liegt in diesem, wie in den meisten anderen Fällen, quer, weil der Uterus in seinem Längenwachsthum gehemmt ist; die Wehen können in Folge der ungleichmässigen Dehnung der Uteruswand keinen Erfolg haben, so dass es, falls nicht vorher Kunsthülfe eintritt, zur Ruptur der hinteren Wand oder zum Abreissen des Uterus von der Scheide kommen muss. Der letzte ungünstige Umstand trat während der Sectio caesarea in einem Falle ein, welcher von Strassmann beschrieben ist. Bei der von Dührssen operirten Frau war nach Exstirpation eines kleinen Myoms eine intraperitoneale Vaginifixation gemacht worden; da bei der folgenden Geburt weder Wendung in Narkose noch Zerkleinerung möglich war, wurde die Sectio caesarea gemacht. Die Frau starb $1^1/_2$ Std. nach der Operation. In einem 2. ähnlichen, mit Nabelschnurvorfall complicirten Fall von Querlage, bei dem von Dührssen die intraperitoneale Vaginifixation ausgeführt war, konnte die Frau durch die Wendung gerettet werden. Während Mackenrodt sich noch am 8. XI. 1895 in der Discussion in der gynäkologischen Gesellschaft rühmen konnte, dass nach seiner Methode keine Störung von Schwangerschaft beobachtet sei, berichtete Gräfe, welcher in einem in der Volkmann'schen Sammlung erschienenen Vortrag kurz zuvor die Vaginifixation als eine werthvolle Bereicherung der operativen Gynäkologie bezeichnete, bei der Störungen der Schwangerschaft fehlen, schon im folgenden Monat über einen Fall der nach Mackenrodt ohne Eröffnung der Plica vesicouterina operirt war und bei dem, da die Entbindung per vias naturales unmöglich, zumal da Eklampsie eintrat, die Sectio caesarea gemacht werden musste. Aehnliche, schwer verlaufende Geburten resp. Schwangerschaften werden noch von Mackenrodt — Vaginifixation mit Eröffnung des Peritoneum — und von Rühl berichtet. Rühl sah nach 235 Vaginifixationen 12mal Geburten eintreten, 7mal erfolgte die Geburt spontan, 3mal musste die Wendung gemacht werden, 2mal endlich gelangen nach intraperitonealer Vaginifixation bei Schädellagen, von denen eine mit Nabelschnurvorfall complicirt war, weder Wendung noch Perforation, da der harte, ausserordentlich unnachgiebige, den vorderen Muttermundsrand umgebende Ring, welcher aus der bei der Verwachsung von Uterus und Scheide entstandenen, bindegewebigen Narbenmasse bestand, die Vollendung der Geburt unmöglich machte. Rühl empfiehlt für diese Fälle, bei denen Wendung und Perforation unmöglich, die Durchschneidung dieses Ringes. Da die zu durchschneidende Stelle aber aus Vagina, Narbenmasse und unterem Uterinsegment besteht, eine Eröffnung der Peritonealhöhle hierbei also immer möglich ist, so muss, sobald unter Controle der in den Uterus eingeführten Hand die erste ca. 2 cm lange Incision in der Mitte der vorderen Wand gemacht ist, sofort durch Umstechung sorgfältig Uteruswand und Scheidenwand vereinigt und so ein sicherer Abschluss der Bauchhöhle herbeigeführt werden. Nachdem der Schnitt so weit wie erforderlich verlängert und seitlich umstochen ist, werden die durchtrennten Partien durch querverlaufende Nähte vereinigt. Rühl hat in beiden Fällen diese Operation mit Erfolg durchgeführt. Gegen eine Verallgemeinerung dieser Kolpohysterotomia anterior führt Strassmann aus, dass bei Verletzung der Placenta durch den Schnitt die Gefahr der Luftembolie nahe liegt, ausserdem fürchtet er Blutung und Sepsis. Strassmann räth vor Allem zur möglichst frühzeitigen Wendung, wenn diese unmöglich, zu Verkleinerungsoperationen und erst im äussersten Nothfalle zur Laparotomie und Totalexstirpation des Uterus. Dass aber auch durch Vaginifixation die Neigung zu Aborten gesteigert wird, beweist er aus dem Material der geburtshülflichen Poliklinik; bei Frauen, welche wegen Retroflexio uteri mit Pessarien behandelt wurden, trat bei 16,6 %, bei solchen, bei denen die Vaginifixation gemacht war, in 27,2% eine Fehlgeburt ein.

Trotz dieser die zweifellos verhängnissvolle Einwirkung der Vaginifixation auf Schwangerschaft und Geburt beweisenden Thatsachen bleibt Dührssen, gestützt auf seine eigenen Erfahrungen, bei dem Ausspruch stehen, dass die Vaginifixation, die extraperitoneale, wie die intraperitoneale den Eintritt und den normalen Verlauf der Schwangerschaft begünstigt, und beweist dieses damit, dass eine Reihe normaler Ge-

burten nach Vaginifixation beobachtet ist in Fällen, welche vorher abortirt hatten oder steril waren. Er selbst hat bei Frauen, welche nach seiner alten Methode, ohne Eröffnung der Plica, operirt waren, 20 Geburten, die sämmtlich normal verliefen, eintreten sehen. Wesentlich ungünstiger sind die Resultate, welche er bei Frauen sah, die nach der intraperitonealen Methode, jedoch ohne isolirte Vernähung der Plica operirt waren. Unter 17 Schwangerschaften erfolgten bis Ende März d. J. 7 Geburten und 3 Fehlgeburten[2]), von den 7 Geburten verliefen 3 Geburten normal, 2 sind die von Strassmann erwähnten Fälle, in 2 war, obwohl die Frauen früher 1mal resp. 2mal normal geboren hatten, in einem Falle wegen Querlage eine Wendung, im anderen wegen mangelhafter Erweiterung des Muttermundes bei Schädellage die Anlegung der Zange nothwendig.

Den schädlichen Folgen der Vaginifixation will Dührssen, wie erwähnt, in Zukunft durch die extraperitoneale Vaginifixation oder durch den isolirten Nahtverschluss der Plica vorbeugen. Da aber zur Zeit eine grosse Anzahl von Frauen nach Methoden operirt sind, welche zu festeren Verwachsungen zwischen Scheide und Uterus geführt haben, und bei denen sich daher nothwendiger Weise Geburtsstörungen bei eventueller Schwangerschaft einstellen werden, so räth Dührssen, frühzeitig zu narkotisiren, die Portio nach vorn zu bringen und einen Colpeurynter einzulegen. Nach Ausstossen des Colpeurynters warte man bei Schädellage ruhig ab, während man bei fehlerhafter Lage alsdann Wendung und Extraction anschliessen soll. Ist diese unmöglich, so empfiehlt Dührssen den vaginalen Kaiserschnitt zu machen; er hält diese Operation, bei der vorher das Douglasperitoneum und die Blase abpräparirt und vordere und hintere Uteruswand bis über den inneren Muttermund gespalten wird, für ungefährlicher, als das von Veit und Martin vorgeschlagene Einschneiden in die Ausbuchtung des unteren Uterinsegments, bei dem eine Verletzung der Blase und Ureteren nicht ausgeschlossen ist. In einer Monographie, der vaginale Kaiserschnitt, beschreibt Dührssen diese Methode, welche er mit vollkommenem Erfolge am Ende der Schwangerschaft bei erster Querlage und noch geschlossenem Muttermunde bei einer Frau ausführte, bei der in Folge der vorangegangenen intraperitonealen Vaginifixation die Entwicklung eines lebenden Kindes nicht wahrscheinlich erschien. In derselben Arbeit beschreibt er auch eine neunte Geburt nach intraperitonealer Vaginifixation, bei der nach Perforation des während der Wendungsversuche abgestorbenen Kindes, das quer lag, eine so heftige atonische Nachblutung eintrat, dass mittelst Laparotomie die Amputation des Uteruskörpers gemacht werden musste.

Auch Kossmann, welcher am 8.XI. 1895 über 3 Schwangerschaften berichten konnte, in denen Beschwerden vollkommen fehlten, 2 von diesen Frauen abortirten allerdings, bestreitet, dass bei einer seroso-fibrösen Verwachsung Geburtshindernisse und Beschwerden eintreten können; denn da hierbei nur eine Verwachsung des Perimetrium mit der Submucosa der Scheide zu Stande kommt, das Perimetrium aber durch eine lockere Subserosa von dem Uterus getrennt ist, so müsse dieser sich unter allen Umständen frei entwickeln können. Allerdings können Störungen eintreten, wenn das Perimetrium abgerissen, und so, fibroso-fibröse Verwachsungen zu Stande kämen. Da aber auch den geschicktesten Operateuren in einer Anzahl Fälle derartige Verletzungen und dadurch allzu feste Verwachsungen vorgekommen sind, so müssen die practischen Erfahrungen mehr gelten als theoretische Erwägungen, und in der That stehen aus den angeführten verderblichen Folgen für Schwangerschaft und Geburt ein grosser Theil der Gynäkologen (Gräfe, Wertheim u. A.) auf dem Standpunkt, dass bei Frauen, welche sich in conceptionsfähigem Alter befinden, nur in Ausnahmefällen eine Fixirung des Corpus uteri an die Scheide, sei es auf extra- oder intraperitonealem Wege, vorzunehmen sei.

Winter räth, nicht den Fundus uteri, sondern die Ligamente an der Scheide zu fixiren, ausserdem strafft er die Scheide durch eine vordere Kolporrhaphie. Gestützt auf die Erfahrungen Olshausen's, welcher die Ventrofixation in gleicher Weise ausführt, hofft er, dass die Gebärmutter bei eintretender Schwangerschaft sich voll entwickelt und so Geburtsstörungen ausbleiben werden. Unabhängig von Winter führte auch Schauta auf den Vorschlag von Wertheim in 4 Fällen eine vaginale Fixation der Ligamenta rotunda aus, und zwar befestigte er, damit der schwangere Uterus durch die Fixation bei seinem Wachsthum möglichst geringen Widerstand findet, die Ligamenta

[2]) In dem Vortrage vom 10. I. 96, Berl. kl. Wochschr. 1896, S. 278, berichtet D. über 7 Geburten. 2 Fehlgeb. In der Discussion v. 18. III. 96 über 10 Geburten davon 3 normal, 4 mit Störungen, mithin müssen die übrigen 3 Geburten Fehlgeburten sein. Ueber eine 8. u. 9. Geburt siehe folgenden Text.

rotunda ca. $1^1/_2$—2 cm nach aussen von ihrem Ursprung von der Gebärmutter. Olshausen und Martin suchen die Gefahren für eine nachfolgende Geburt zu vermeiden, indem sie den Uterus nur so wenig wie möglich befestigen, nur so viel, wie nöthig ist, um ihn in der richtigen Lage zu erhalten, Olshausen geht daher mit den fixirenden Nähten nur 1—2 cm über das Orificium internum hinauf und Martin verwendet zur Naht nur resorbirbares Material.

Nicht allein Störungen der Schwangerschaft und Geburt können durch die Fixation des Uterus an der vorderen Scheidenwand entstehen, auch Dysmenorrhöen sind z. B. von Günther beobachtet worden. Diese entstehen nach Dührssen, wenn durch perimetritische Stränge eine spitzwinklige Anteflexio zu Stande kommt. Ferner wird über Meno- und Metrorrhagien in Folge der Operation berichtet (Dührssen). Nach Ansicht der Gegner der Operation sind die Schmerzen und Blutungen die natürliche Folge der künstlich erzeugten Fixation eines Organs, welches durch seine Lage zwischen Blase und Mastdarm mit ihren wechselnden Füllungszuständen auf eine freie Beweglichkeit angewiesen ist. Die Vaginifixation bringt nach Leopold die Gebärmutter nicht in eine correcte oder wenigstens bessere Lage, als die frühere war, nach Landau erzeugt sie eine fixirte Anteflexio, einen Zustand, der nach den grundlegenden Arbeiten Schultze's allein unter den Anteflexionen als krankhaft aufzufassen ist; während nach Dührssen diese Verwachsung, welche, wie er sich bei Wiederholung von Vaginifixationen überzeugte, aus einem etwa 1 cm dicken von dem Scheidengewölbe bis zur hochgeschobenen Plica vesico-uterina reichenden, also etwa 5 cm hohen Narbengewebe besteht, durchaus keine Beschwerden machen soll. In Folge dieser künstlich erzeugten pathologischen Fixation des Uterus in forcirter Anteflexionsstellung kommt es nach Mackenrodt zur Abknickung der Tuben und vor Allem zur Dislocation der Blase und zu Blasenbeschwerden. Wenn letztere auch nach der ursprünglich Mackenrodt'schen Methode wesentlich stärker waren, als nach den neueren Methoden von Dührssen, so wird doch von mehreren Autoren ausdrücklich auf die Verschiebung der Blase hingewiesen, und Blasenbeschwerden werden wiederholt angegeben. Fritsch betont, dass der Uterus durch dieses Abpräpariren der Blase einer Stütze beraubt wird, und dass die gefüllte Blase den Uterus nach unten drängen muss. Nach Dührssen allerdings soll, während er nach seiner früheren Methode in einzelnen Fällen eine bald wieder verschwindende, zeitweise Incontinentia urinae und Urindrang, ferner Steinbildung beobachtete, die Verlagerung der Blase bei seinem neuesten Operationsverfahren nur in einer geringen Zusammenschiebung und Vorwärtslagerung bestehen, und die Lage des Uterus soll so vollkommen normal sein, dass man den physiologischen Lagewechsel bei gefüllter Blase nachweisen kann. Dass in der That auch der fest fixirte Uterus bei gefüllter Blase aus der anteflectirten Lage emporstrebt, kann ich deutlich u. a. bei einem Falle nachweisen, den ich vor Veröffentlichung der Nachtheile der Vaginifixation auf folgende Geburten nach dem ursprünglichen Dührssen'schen intraperitonealen Verfahren, mit directer Fixation des Fundus an die Scheide operirte. Der Lagewechsel des Uterus geschieht aber in diesem Falle wenigstens auf Kosten der fest an ihm fixirten Scheidenwand, indem diese durch die Gebärmutter, welche durch die gefüllte Blase nach hinten und oben gedrängt wird, mitgezogen wird. In einer Anzahl von Fällen allerdings, besonders wenn die Fixationsfäden frühzeitig entfernt wurden, erobert die von dem Cervix abpräparirte Blase sich allmählich ihren früheren Platz, d. h. sie dehnt die noch frischen Verwachsungen; in diesen Fällen aber kommt es zu einem Recidiv der Retroflexio (Keller). Um dieses zu vermeiden, soll man die Blase durch häufiges Urinlassen möglichst ruhig stellen (Rissmann). Die Recidive treten leichter auf bei allen den Operationsmethoden, bei denen nur eine serososeröse Verwachsung erstrebt wird — den extraperitonealen —, sowie bei der Fixirung des Uterus nur wenige Centimeter oberhalb des inneren Muttermundes. Begünstigende Momente für das Zustandekommen eines Recidives sind nach Dührssen von hinten her an den Fundus inserirende para- oder perimetritische Stränge, chronische Metritis und vor allem der Eintritt einer Schwangerschaft. Um das Eintreten eines Recidivs zu vermeiden, räth er daher bei der intraperitonealen Methode diese Stränge mit dem Paquelin zu durchtrennen, bei extraperitonealer Methode 2 Monate nach der Operation eine Massagecur mit Dehnung der hinteren Fixationen zu beginnen. Die Recidive bei Metritis soll die keilförmige Excision der Portio verhüten, und endlich empfiehlt Dührssen, um bei eintretender Schwangerschaft dem Entstehen der Retroflexio vorzubeugen, das Selbststillen und das Einführen eines Ringes, welcher von dem 10. Tage nach der Geburt bis zur völligen Rückbildung des Uterus getragen werden soll.

Ueber die Indikationen zur Operation gehen zur Zeit die Ansichten weit auseinander. Diejenigen Gynäkologen, welche die Retroflexio uteri als ein secundäres Symptom einer allgemeinen Erkrankung ansehen, welche wie Landau die bewegliche retroflectirte Gebärmutter nur als eine Theilerscheinung der abnormen Beweglichkeit der Bauch- und Beckeneingeweide bei Frauen anerkennen, bei denen durch Geburten oder starke Abmagerung die Bauchdecken und die Bauchorgane ihre normale Elasticität eingebüsst haben, verwerfen folgerichtiger Weise jede Operation an einem einzelnen Organ in den weitaus meisten Fällen (Landau, Bockelmann, Abel).

Andere Autoren, als deren Repräsentanten vor Allem Gusserow und Olshausen gelten, wollen, da zur Zeit die Technik der Operation noch nicht sicher, die Resultate ganz unsicher sind, die Vaginifixation beschränkt wissen auf einfache Fälle von beweglicher Gebärmutter ohne Adhäsionen und besonders ohne Adnexerkrankung. Olshausen wendet sie an in Fällen von Retroflexio uteri mobilis, welche Beschwerden haben, bei jugendlichen Personen eventuell auch ohne dass Beschwerden vorhanden sind, wenn die Pessartherapie erfolglos ist.

Aehnlich stellt Knorre (Küstner) die Indicationen, er operirt die Retroflexio uteri mobilis, wenn die Gebärmutter durch ein Pessar, sei es wegen angeborener Kürze der vorderen Vaginalwand, sei es in Folge abnormer Weite und Schlaffheit nach Geburten, nicht in normaler Lage zu halten ist. Ferner bei Complicationen mit Dammdefecten und Lacerationsectropien, endlich unter Umständen, wenn dauernd ein Ring getragen werden muss. Contraindicirt ist nach ihm die Operation bei frischen Fällen, welche durch Pessare geheilt werden können, ferner bei fixirter Retroflexio und endlich bei Prolaps.

Andere Gynäkologen wollen wegen der Gefahren für die Schwangerschaft die Frauen, welche sich noch in conceptionsfähigem Alter befinden, von der Operation ausgeschlossen wissen (Zweifel, Gräfe, Wertheim, v. Johannowsky).

Im Gegensatz zu diesen findet Martin die Indication für die Vaginifixur nur selten bei nicht complicirter Retroflexio, da dieselbe nur in wenigen Fällen Beschwerden macht, die nicht durch Pessare zu beseitigen wären. Für ihn bildet die Vaginifixation die nothwendige Ergänzung zur Prolapsoperation und bildet den Abschluss der Colpotomia anterior besonders in den Fällen, in denen der Uterus vor der Operation durch Adhäsionen fixirt war.

Den radikalsten Standpunkt nimmt Dührssen ein, denn da er die Retroflexio uteri für ein Leiden hält, welches im geschlechtsreifen Alter stets über kurz oder lang zu einer ganzen Reihe von lästigen Beschwerden und secundären Krankheiten führt, die Ringbehandlung andererseits keine ideale Therapie darstellt, ist nach ihm fast bei jeder Retroflexio die Berechtigung zu einer operativen Heilung gegeben; so bildet für ihn eine Indication, dass die Patientinnen keinen Ring tragen wollen; und doch wie leicht lässt sich der Wille beeinflussen! Die zweite Indication sind alle Fälle älteren Datums, bei denen durch Ringbehandlung nicht mit einiger Sicherheit Radicalheilung zu erwarten sei, Fälle, die nach ihm die überwiegende Mehrzahl bilden sollen. Bei jeder Retroflexio, selbst bei der so häufig sich zurückbildenden Retroflexio, welche im Wochenbett entsteht, operirt Dührssen, wenn eine gynäkologische Operation durch eine andere Erkrankung erforderlich wird, da er von der Ansicht ausgeht, dass die Gefahren einer Auskratzung allein nicht geringer sind, als wenn sie mit der Vaginifixation combinirt ist. Da aber in 99% der von ihm behandelten Retroflexionen Endometritis bestand (Arch. 47 S. 443), hält er es für unlogisch, wollte man sich mit einem symptomatischen Heilverfahren begnügen, wo das radicale nicht gefährlicher ist. Hiergegen wendet Theilhaber ein, dass nicht jede Endometritis eine Auskratzung rechtfertigt, die Gefahren derselben aber naturgemäss durch die Vaginifixation gesteigert werden. Während also zur Zeit die widersprechendsten Indicationen für die Vaginifixation aufgestellt werden, sind fast alle Autoren darin einig — als Ausnahme nenne ich Knorre —, dass dieselbe zur Sicherung von Prolapsoperationen bei Frauen, welche voraussichtlich nicht mehr concipiren werden, werthvoll ist. Denn da der retroflectirte Uterus, auf dessen vorderer Wand der intraabdominelle Druck lastet, viel leichter prolabirt, als die an der vorderen Scheidenwand fixirte Gebärmutter, durch die Fixation aber auch, wie Fehling ausführt, die vordere Vaginalwand dem Drucke und dem Zerren der Blase entzogen, und wenn die retrouterinen Bänder den Cervix genügend nach hinten halten, in die Höhe gehalten wird, so wird man zweifellos durch die Vaginifixation in Verbindung mit der Kolporrhaphie in Zukunft die Entstehung von Recidiven vermindern können. Aus diesem Grunde ist die Vaginifixation als eine werthvolle Bereicherung der operativen Gynäkologie anzusehen.

Ueber die Resultate, besonders über die Dauererfolge der Operation lässt sich trotz der zahlreichen Arbeiten nur wenig sagen. Denn wenn auch eine Anzahl von Autoren über eine so grosse Zahl von ausgeführten Operationen berichtet, wie sie nur entstehen konnte durch das Operiren von Fällen, welche die Operation wohl schwerlich indicirten, so war doch zum grössten Theil bei der Publication der betreffenden Arbeiten die Zeit, die seit den Operationen verflossen war, zu kurz, um ein endgültiges Urtheil abzugeben.

Dührssen berichtete i. J. 1894 bereits über 209 Vaginifixationen, welche bei 197 Patientinnen gemacht waren, 2 Operationen blieben unvollendet, 2 mal musste die Totalexstirpation gemacht werden. Unter diesen Fällen, von denen einer an septischer Peritonitis starb, finden sich 22 intraperitoneale Vaginifixationen, die übrigen sind extraperitoneale. In 83% erzielte Dührssen Heilung, in 71% Dauerheilung, hierunter versteht er eine normale Lage des Uterus nach 9 Monaten. Diese Statistik unterzieht Keller einer scharfen Kritik; er versucht aus Dührssen's Arbeit nachzuweisen, dass er nur 73% momentane und 60,7% Dauererfolge bei einer Controllzeit von 9 Monaten, bei einer solchen von einem Jahre aber nur 55% Heilerfolge aufzuweisen habe, denen 45% Recidive entgegenstehen, nach der intraperitonealen Vaginifixation sind nach seiner Berechnung die Resultate ungefähr dieselben. Demgegenüber giebt Dührssen in seiner letzten statistischen Angabe in der Discussion des Abel'schen Vortrages an, dass er unter 175 intraperitonealen Vaginifixationen zur Beseitigung der mobilen oder fixirten Retroflexio (ausser 2 Todesfällen) nur 2 Recidive bei enorm grossen Uteris sah, in allen anderen Fällen blieb die Gebärmutter auch nach erfolgter Geburt in Anteflexion.

Das Resultat der von Mackenrodt nach der intraperitonealen Methode[1]) operirten Fälle haben wir schon angegeben, es erübrigt noch zu erwähnen, dass er bereits i. J. 1894 über 75 nach seiner ursprünglichen Methode vorgenommene Operationen berichtet. Unter 18 Fällen von Retroflexio virginalis sah er 15 Heilungen, 3 Recidive, unter 18 Fällen von Retroflexio puerperalis gleichfalls 3 Recidive, während er 39 Retroflexionen bei Prolaps erfolgreich operirte.

[1]) Herr Mackenrodt theilt mir mit, „dass die Methode, nach der diese Fälle operirt sind, nicht seine eigene, vielmehr eine Modification der Dührssen'schen Methode sei, so dass der schlechte Ausgang in denselben nicht seiner Methode zur Last zu legen ist".

Aus der Küstner'schen Klinik berichtet Knorre über 29 Vaginifixationen bei mobiler Retroflexio, welche meist nach Mackenrodt'scher Methode gemacht waren. Von den zuerst operirten 13 Fällen, bei denen eine tiefe Fixation dicht über dem inneren Muttermund gemacht wurde, recidivirten 9 nach kurzer Zeit, in den folgenden, bei denen die Silkwormnähte durch die Umschlagstelle der Plica vesico-uterina gelegt wurden, und von denen 11 in Betracht kommen, finden sich 6 Misserfolge. Aus derselben Klinik berichtet Libawski über die Resultate aus den Jahren 1893 und 1894; es wurden 54 Frauen mit breiter Eröffnung des Peritoneum mittels modificirten Mackenrodt'schen Verfahrens operirt (die Fixation geschah nahe dem Fundus mittels Silkworm), 28 mal wurde die Vaginifixation allein ausgeführt, 26 mal gleichzeitig plastische Operationen, 6 mal waren es Nulliparae (darunter 5 Virgines). Der Uterus war unter den 48 Retroflexionen puerperalen Ursprungs 43 mal beweglich, 5 mal fixirt, die Fixationen wurden 4 mal nach Schultze gelöst. Während die Gebärmutter nach der Entlassung in allen Fällen in guter Anteversionsstellung lag, wurde unter 20 Fällen, welche sich nach 2—10 Monaten vorstellten, 7 mal ein Misserfolg festgestellt.

Klotz sah unter 182 vaginalen Fixationen bei mobilem oder nach Schultze mobil gemachtem Uterus, bei denen er gleichzeitig durch Hindurchlegen von 2 Catgutfäden durch das Scheidengewölbe und hintere Lippe eine Verödung des Douglas vornahm, 13 Misserfolge.

Fehling hat 11 Prolapse mittels Kolporraphie und Vaginifixation mit gutem Erfolge operirt, ob mit dauerndem Erfolge lässt sich nach Fehling wegen der Kürze der Zeit nicht berichten.

Müller (Bern) berichtet über 43 Fälle von extraperitonealer Vaginifixation bei Retroflexio uteri mobilis, in denen fast immer bei dem Austritt aus der Klinik der Uterus in normaler Anteversionsstellung vorgefunden wurde.

Wertheim theilt die Resultate aus der Schauta'schen Klinik mit; 7 nach Mackenrodt's älterer Methode operirte Fälle recidivirten sämmtlich. Unter 5 mit Verödung der Excavatio operirten Retroflexionen trat einmal durch Darmverletzung eine Perforation des Darmes nach der Scheide ein, Recidive wurden nicht beobachtet. Bei 9 nach Dührssen'scher extraperitonealer Methode ausgeführten Operationen trat 3 mal ein Recidiv ein, während unter 17 intraperitonealen Vaginifixationen die 10 Fälle, welche schon

längere Zeit in Beobachtung stehen, geheilt sind.

B. S. Schultze berichtet über 31 nach Mackenrodt's Methode operirte Fälle, nach der Operation lag die Gebärmutter stets in vortrefflicher Anteflexion, wesentlich schlechter sind jedoch die Dauerresultate; obwohl zur Fixation Silkwormfäden verwendet wurden, die erst nach 6 Wochen entfernt wurden, recidivirten nämlich von 10 Vaginifixationen behufs Heilung von Prolaps 8, von den bei Retroflexio vorgenommenen Operationen, von denen 10 längere Zeit beobachtet wurden, ist das Resultat bei 3 schon wieder zweifelhaft.

Dirner veröffentlicht 2 nach Mackenrodt's Methode vorgenommene Vaginifixationen, welche beide nach 6 resp. 4 Monaten recidivirten.

Esser berichtet aus Bonn über 3 Fälle (Dührssen'sche Methode), in 2 war die Operation erfolgreich, 1 mal Recidiv (Nachblutung am 11. Tage).

Vineberg (New-York) hat 48 Vaginifixationen ausgeführt mit directer Vernähung der Gebärmutter unterhalb des Fundus unmittelbar an die Scheidenwand nahe der Harnröhrenmündung. Unter 20 Fällen, in denen das Peritoneum nicht eröffnet wurde und in denen in 15 Verwachsungen und geringfügige Erkrankungen der Anhänge bestanden, traten bei 8 Frauen Recidive ein, während unter den 28 Fällen, in denen die Plica vesico-uterina eröffnet wurde und in denen 20mal schwere Erkrankungen der Adnexe bestanden, (die z. Th. gleichzeitig operativ beseitigt wurden), nur 1 Recidiv vorkam. Er empfiehlt daher die principielle Eröffnung des Bauchfells. Von den operirten Frauen machten 3 eine normale Geburt durch, eine abortirte künstlich.

Gusserow hat die Vaginifixation 13mal ausgeführt, er sah einmal einen Misserfolg.

Jacobs (Brüssel) sah unter 28 Fällen 11 vollständige Recidive, 14 anhaltende Heilungen, 5 ausgetragene Schwangerschaften, 3 Aborte. Seitdem er statt der utero-vaginalen eine utero-peritoneale Naht machte, beobachtete er in 7 Fällen gute Erfolge.

Madlener berichtet aus der Klinik von Amann über 18 nach Dührssen'scher Methode operirte Fälle von Retroflexio uteri mobilis, in 4 bestand gleichzeitig Prolaps, nur in einem Falle, in dem eine extraperitoneale Vaginifixation gemacht war, trat ein Recidiv ein, die übrigen nach intraperitonealer Methode operirten sind geheilt. Unter 7 Fällen von Retroflexio uteri, die durch Perimetritis, ohne Affection der Nachbarorgane complicirt waren, wurden 6 erfolgreich operirt.

Martin hat 14mal die Vaginifixation bei beweglicher Retroflexio, 8 mal bei Prolaps und beweglicher Retroflexio gemacht. Die Prolapse sind geheilt, bei den Retroflexionen liegt die Gebärmutter, ohne dass ein Pessar eingelegt ist, in den 3 Fällen, die länger als $^1/_2$ Jahr beobachtet sind, normal, die Beschwerden sind in allen — bis auf einen Fall geschwunden.

v. Johannowsky hat 13 Frauen mit mobiler Retroflexio nach Dührssen'scher intraperitonealer Methode operirt, die Frauen waren 12 Multiparae und 1 Nullipara. Eine von diesen starb an septischer Peritonitis. Ueber Dauererfolg ist wegen Kürze der seit der Operation verflossenen Zeit nicht zu berichten; in 3 Fällen operirte er bei fixirtem Uterus und mit gutem Erfolg in 2 Fällen von Prolaps.

Westphalen berichtet aus der Klinik von Werth über 6 Vaginifixationen, von denen nur eine reaktionslos verlief, die anderen zeigten sämmtlich leichte Temperatursteigerungen mit peritonitischen Symptomen.

Döderlein endlich hat 22 Vaginifixationen bei Frauen ausgeführt, welche ohne Störung genesen sind.

Das Facit, das sich aus den besprochenen Arbeiten ziehen lässt, ist, dass die Dauerresultate der Operationen keineswegs zuverlässige sind, denn die meisten Autoren berichten über eine mehr oder weniger grosse Anzahl von Recidiven. Das Bedenkliche bei den verschiedenen Operationsmethoden ist, dass sie nur eine von den beiden nothwendigen Forderungen erfüllen und auch wohl in Zukunft erfüllen werden. Entweder schaffen sie eine feste Verbindung zwischen Scheide und Uterus, in diesem Falle werden zwar keine Recidive, wohl aber Geburtsstörungen eintreten, oder die Verbindung ist weniger fest, sie setzt der Entwickelung des Uterus während der Gravidität und Geburt keine Hindernisse entgegen, dafür aber werden in einer recht bedeutenden Anzahl von Fällen Recidive eintreten und die Erfolge der Operation illusorisch machen. Ziehen wir weiter in Betracht, dass Blasenverletzungen, (Müller, Martin, Jacobs), stärkere Blutungen, welche zur Stillung die Exstirpation der Gebärmutter bedingen, ferner technische Schwierigkeiten beim Zurückbringen der Gebärmutter durch den Peritonealschlitz, publicirt sind — in einer unter Aufsicht von Dührssen von einem seiner Assistenten ausgeführten Operation musste gleichfalls deshalb eine Totalexstirpation ausgeführt werden —, so werden wir die Operation keineswegs als eine absolut gefahrlose ansprechen können. Um so energischer muss gegen das Vorgehen von Krause

protestirt werden, der dieselbe unter den mangelhaftesten Verhältnissen in einer Dachkammer ausführte und ein derartiges Vorgehen zur Nachahmung empfiehlt. Was hätte Hr. Krause gethan, wenn zur augenblicklichen Rettung der Kranken im Verlauf der Operation die Laparotomie oder Totalexstirpation nothwendig geworden wäre. Für diese muss man vorbereitet sein, wenn man die Vaginifixation beginnt. Vergleichen wir aber die Gefahren und die Erfolge, so erscheint zur Zeit wenigstens noch zweifelhaft, ob die klassische Forderung von B. S. Schultze, dass die anzuwendenden Mittel nicht etwa die gleichen oder grössere Beschwerden oder Gefahren setzen als das Leiden, das durch dieselben gehoben werden soll, ob diese Forderung durch die zur Heilung der Retroflexio vorgenommene Vaginifixation erfüllt wird.

Litteratur.

Sänger: Centralbl. f. Gyn. 1888, S. 17. — ib. 1892, S. 1.

Schücking: Centralbl. f. Gyn. 1888, S. 181 u. S. 561, ib. 1890, S. 123; 1891, S. 249 u. 393. — Deutsche med. Woch. 1891, No. 19.

Zweifel: Centralbl f. Gyn. 1890, S. 689.

Gläser: Centralbl. f. Gyn. 1892, S. 393.

Dührssen: Ges. f. Geb. u. Gyn. z. Berlin, 8. VII. 1892, Zeitschr. f. Geb. u. Gyn., Bd. 24, S. 368. Discussion ib. Mackenrodt, Gottschalk, Flaischlen, A. Martin, Veit, Jaquet. — Aerztlicher Praktiker 1893, S. 1555. — Centralbl. f. Gyn. 1893, S. 681. — Ges. f. Geb. u. Gyn. z. Berlin, 23. II. 1894. — Zeitschr. f. Geb. u. Gyn. 30. S. 543. — Arch. f. Gyn. 1894, Bd. 47, S. 284. — Ges. f. Geb. u. Gyn., 10. I. 1896, Berl. klin. Woch. 1896, S. 278. Disc. Veit, Olshausen, Bokelmann, Strassmann, Martin, Keller, Flaischlen, Mackenrodt. — Centralbl. f. Gyn. 1896, S 584. Der vaginale Kaiserschnitt, Berlin 1896.

Mackenrodt: Deutsche med. Woch. 1892, S. 491. — Centralbl. f. Gyn. 1893, No. 29 u. S. 1146. — Berlin. klin. Woch. 1894, S. 713. — Monatsschr. f. Geb. u. Gyn. 1895, Nov., S. 355. — Zeitschr. f. Geb. u. Gyn. 1895, Bd. 33, S. 514. Ges. f. Geb. u. Gyn. z. Berlin, 25. X. 1895. — Beiträge z. Geb. u. Gyn., Festschr. für A. Martin, 15. Juli 1895, S. 96.

Samter: Centralbl. f. Gyn. 1893, S. 1145. — Ges. f. Geb. u. Gyn. z. Berlin, 27. X. 1893, Zeitschr. f. Geb. u. Gyn., Bd. 28, S. 151, Disc. Mackenrodt, Dührssen.

Winter: Centralbl. f. Gyn. 1893, S. 625.

Knorre: Centralbl. f. Gyn. 1893, S. 1177.

Esser: In.-Diss., Bonn 1893.

Orthmann: Centralbl. f. Gyn. 1893, S. 1038.

v. Steinbüchel: Centralbl. f. Gyn. 1893, S. 713.

E. Fränkel: Deutsche med. Woch. 1894, S. 420.

Fritsch: Deutsche med. Woch. 1894, S. 6.

Dirner: Sebesret 1894, No. 10 u. 11, ref. Mon. f. Geb. u. Gyn. 1896, S. 56.

Jaeobs: Policlinique 1894, No. 20 u. Ges. f. Gyn. u. Geb. z. Brüssel, 19 I. 1896, Centralbl. f Gyn. 1896, S. 413.

Küstner: Deutsche med. Woch. 1894, S. 414.

Salin: Hygica 1894, II., S. 154, ref. Mon. f. Geb. u. Gyn. 1895, II., S. 301.

Theilhaber: Mon. f. Geb. u. Gyn. 1895, Bd. II, S. 266 u. 1896, S. 111.

Graefe: Ges. f. Geb. z. Leipzig 1895, 21. X., Monatsschr. f. Geb. u. Gyn. 1895, S. 472. — Disc. (Centralbl. f. Gyn. 1896, S. 837) Zweifel, Döderlein, Sänger. — Volkmann's Sammlg. klin. Vortr. N. F. No. 125. (Gyn. N. 48) 1895.

Döderlein: Ges. f. Geb. z. Leipzig, 20. Mai 1895, Centralbl. f. Gyn. 1896, S. 72.

Martin: Monatsschr. f. Geb. u. Gyn. 1895, Bd. II, S. 109.

Madlener: Münch. med. Woch. 1895, No. 45.

Merkel: Münch. med. Woch. 1895, S. 772 u. 816.

Fehling: Berl. klin. Woch. 1895, No. 39 u. 40.

Olshausen: Zeitschr. f. Geb. u. Gyn. 1895, Bd. 32, S. 1.

Libawski: Inaug.-Dissert., Breslau 1895, ref. Centralbl. f. Gyn. 1896, S. 484.

Gusserow: Ges. d. Charitéärzte, 30. V. 1895, Berl. klin. Woch. 1895, S. 750.

Leopold: Gyn. Ges. z. Dresden, 9. XII. 1895, Centralbl. f. Gyn. 1896, S. 165.

Flaischlen: Monatsschr. f. Geb. u. Gyn. 1895, Bd. II, S. 529 u. Graefe's Sammlg. a. Frauenheilk. u. Geb., I. Bd., Heft 3.

Ludwig: Geb.-Gyn. Ges. z. Wien, 29. X. 1895, Centralbl. f. Gyn. 1896, S. 228.

Keller: Zeitschr. f. Geb. u. Gyn., Bd. 33, S. 143.

Krause: Deutsche med. Woch. 1895, S. 593.

S. W. Rubeska: Monatsschr. f. Geb. u. Gyn. 1895, Bd. II. S. 284.

Müller: Monatsschr. f. Geb. u. Gyn. 1895, Bd. I, S. 309.

Strassmann: Ges. f. Geb. u. Gyn. z. Berlin, 28. VI. 1895, Zeitschr. f. Geb. u. Gyn., Bd. 33, S. 214. — Arch. f. Gyn. 1896, Bd. 50, S. 473. — Ges. f. Geb. u. Gyn. z. Berlin, 25. X. 1895, Zeitschr. f. Geb. u. Gyn., Bd. 33, S. 510. — Disc. 8. XI. 1895, Zeitschr. f. Geb. u. Gyn. 1896, Bd. 34, Martin, Olshausen, Veit, Bokelmann, Kossmann, Czempin, Winter, Paul Ruge, Odebrecht.

Kossmann: Deutsche med. Woch. 1895, No. 48.

Westphalen: Mon. f. Geb. u. Gyn. 1895. Bd. II. S. 1.

Wertheim: Centralbl. f. Gyn. 1895, S. 466 u. 1896, No. 2 u. No. 10.

Rühl: Centralbl. f. Gyn. 1896, S. 147.

Abel: Berl. med. Ges., 18. III. 1896, Berl. klin. Woch. 1896, S. 280. Disc. Landau, Dührssen, Olshausen (No. 15, 16 u. 18).

v. Johannowsky: Wien. klin. Woch. 1896, No. 6—10.

Günther: Centralbl. f. Gyn. 1896, No. 8.

B. S. Schultze: Monatsschr. f. Geb. u. Gyn. 1896, Heft 1 u. 2.

N. H. Vineberg: New York med. Journ. 1896, 7. III.

Rissmann: Berl. klin. Woch. 1896, S. 650.

Klotz: Gyn. Ges. z. Dresden, 9. III. 1896, Centralbl. f. Gyn. 1896, S. 538.

Vesicifixation.

Im engsten Zusammenhang mit der Vaginifixation steht die Vesicifixation, das heisst die Fixirung der Gebärmutter an der Blase, eine Operation[1]), welche bereits im Jahre 1889 von Frank ausgeübt wurde. Als Mackenrodt nach Abpräpariren der

[1]) Diese Operation wird mittels Eröffnung der Bauchhöhle von Werth (Westphalen Monatsch. f. Geb. u. Gynäk. 1895, Bd. 2. S. 1) ausgeführt.

Blase durch die Excavatio und den Uterus bis zum Fundus ansteigend Catgutfäden legte, erzielte er eine Obliteration der Excavatio vesicouterina und so eine Verbindung von Blase und Uterus, die er allerdings anfangs dadurch, dass er principiell den Uterus noch mit der Scheide vernähte, zu einer Vaginifixation machte. Nur ausnahmsweise, er berichtete im Jahre 1894 zuerst über 2 Fälle, vernähte er nach der Obliteration der Excavatio die Scheide nicht mit dem Uterus, so dass die abpräparirte Blase wieder an ihrem Platz zwischen Scheide und Gebärmutter fixirt werden konnte. Bald wurde diese Ausnahme zur Regel. Die Operation wurde weiter von Mackenrodt modificirt, indem er jetzt nach Abpräpariren der Blase von Scheide und Uterus das Blasenperitoneum eine Strecke weit abpräparirt, dasselbe breit eröffnet und nach Resection eines Theiles desselben auf dem Uterus mittels fortlaufender Naht von einer Tube bis zur anderen aufnäht; alsdann wird die Blasenwand mit dem Corpus uteri vernäht. Nach Mackenrodt treten keine Blasenbeschwerden und keine Schwangerschaftsstörungen ein. Indicirt ist die Operation bei mobiler oder mobil zu machender Retroflexio, falls räumliche Anomalien der Scheide bestehen, ferner bei dem Vorhandensein von chronischen Entzündungszuständen und Katarrhen und endlich bei Complication mit Prolaps. Mackenrodt hat die Vesicifixation 31mal bei Retroflexio und Prolaps, 17mal bei beweglicher Retroflexio, darunter bei 7 Fällen von virgineller Scheide, 10mal bei leicht fixirter Retroflexio, im Ganzen also 58mal ohne ein einziges Recidiv angewandt. Eine Frau befindet sich z. Z. im achten Monat der Schwangerschaft, die bis jetzt ohne Störung verläuft. — Gegen die Veröffentlichung zahlreicher, nicht genügend lange beobachteter Fälle wendete sich Freund in der Discussion auf der Naturforscher-Versammlung: Eine unmittelbare Operationsheilung beweise nichts; er glaube, dass die Mackenrodt'sche modificirte Operation nicht davor schützen werde, bei chronischer Retroflexio mit Erschlaffung des Beckenbodens und der Scheide den vorn auf der Blase fixirten Uterus in toto mit Ausziehung der vorderen Partien nach hinten sinken zu lassen. Auch Olshausen erhob theoretisch, da er z. Z. die Operation noch nicht ausgeführt hatte, das Bedenken, dass, wenn wirklich nur eine vesicale Verbindung hergestellt wird, der Uterus eher nach hinten überfallen und die Blase mitnehmen wird, als dass die Blase den Uterus vorn hält; denn Blase und Peritoneum seien nicht geeignete Organe, um die Richtigstellung des Uterus zu erhalten, die Blase nicht, weil sie sich immer ausdehnt und bewegt, das Peritoneum nicht, weil es zu dehnbar ist. Pagenstecher hebt hervor, dass, wenn durch eine Schwangerschaft die durch die Operation obliterirte Excavatio vesicouterina secundär wieder hergestellt wird, aller Wahrscheinlichkeit nach der schwere puerperale Uterus nach hinten fallen wird.

Unabhängig von Mackenrodt beschreibt auch Staude eine Operation, welche er seit dem März 1894 übt und als Vesicifixation bezeichnet (Hysterocystopexie). Bei dieser Operation wird das Blasenperitoneum auf das Peritoneum des Uteruskörpers vom Fundus bis zum inneren Muttermund aufgenäht. Da aber Staude durch das Corpus uteri gelegte Fadenzügel in der Scheide knüpft, um dem Uterus einen grösseren Halt zu geben, so ist diese Operation eigentlich keine reine Vesicifixation, sondern eine Combination dieser mit der Vaginifixation unter Verödung der Excavatio vesicouterina. Da Staude mit vollem Recht strengste Indicationen für die Ausführung dieser Operation stellt und nur operirte, wenn ein Pessar keine Hülfe brachte, so kann er nur über 7 Fälle von Retroflexio uteri mobilis berichten, welche so operirt wurden. Eine Frau machte nach der Operation eine Schwangerschaft ohne Störung durch. In einem Falle, der nicht typisch beendet werden konnte, trat bald ein Recidiv ein, und Staude erwähnt ausdrücklich, dass diese Methode ebenso wie alle, die nur peritoneale Verklebungen schaffen, vor Recidiven keineswegs schützt.

Auch Dührssen ist in der letzten Zeit wieder zur Vesicifixation zurückgekehrt, welche er bereits 1892 ohne Eröffnung des Peritoneum, also als eine extraperitoneale, allerdings ohne andauernden Erfolg ausführte. Er macht jedoch jetzt die Operation intraperitoneal, das heisst, er eröffnet sagittal das weit von der Blase abgeschobene Peritoneum und vernäht dieses durch 2 Catgutknopfnähte mit dem Uterusfundus; eine ausgiebigere Verödung der Excavatio vesicouterina durch fortlaufende Catgutnaht führt er nicht aus. Bisher hat er 7 derartig operirte Fälle veröffentlicht, von denen der älteste aber bei der Publication erst vor $3\frac{1}{2}$ Monaten operirt war, Blasenstörungen fehlten. Dührssen stellte den Frauen die Prognose, dass die Möglichkeit späterer Geburtsstörungen mit Sicherheit zu verneinen sei.

Vaginale Verkürzung der Lig. rotunda, der Lig. sacrouterina und vaginale Ventrofixation etc.

Ueber die von Winter und von Schauta ausgeführte vaginale Fixation der Lig. rotunda habe ich schon unter Vaginifixation berichtet. Bei der Vornahme dieser Operation zeigte es sich, dass man von der eröffneten Plica vesicouterina in grosser Ausdehnung die Lig. rotunda freilegen kann. So kam Wertheim auf den Gedanken, durch Verkürzung dieser Ligamente, indem er das Ligamentum rotundum an seinem Abgange vom Uterus mit einer ca. 7—9 cm entfernten Stelle mittels Seide oder Silkworm vereinigt, den retroflectirten Uterus antevertirt und elevirt zu erhalten. Es folgt Schluss der Plica und Annähen der Blase an das Collum. Dieses Verfahren entspricht der Alexander-Adams'schen Operation, bei der bekanntlich in dem Leistencanal die Ligamenta rotunda freigelegt, hervorgezogen und verkürzt werden. Es ist daher von Wertheim als vaginale Alexander-Adams'sche Operation bezeichnet und zuerst von Schauta bei einem Fall von mobiler Retroflexio uteri mit leichtem Descensus mit gutem Erfolg ausgeführt worden. Auch Bode berichtet über 5 ganz ebenso operirte Fälle, in denen die Gebärmutter nach der Operation stets in tadelloser Anteflexio lag. Das Isoliren der Lig. rotunda war nicht schwierig; in einem Falle wurden gleichzeitig nothwendige Operationen an den veränderten Adnexen ausgeführt. Mit dieser Verkürzung der Lig. rotunda ist von Günther durch Befestigung der Fadenschlingen an der vorderen Bauchwand eine Ventrofixation des Uterus auf vaginalem Wege in einem Falle mit gutem Resultat ausgeführt worden, und zwar folgendermaassen: nach Anlegen von Seidenschlingen durch die Lig. rotunda werden die Fäden beiderseits unter Leitung der an der hinteren Blasenwand in die Bauchhöhle eingeführten Finger in der Gegend des Tuberculum ossis pubis mittels scharfer Nadel durch die Bauchdecken perforirt und hier geknotet. Auch Kiefer will nach Leichenversuchen in ähnlicher Weise auf vaginalem Wege eine Ventrofixation des Uterus erzielen, nur mit dem Unterschied, dass die fixirenden Catgutfäden von den Bauchdecken aus durch die Lig. rotunda gelegt werden, und zwar gleichfalls unter Leitung von zwei an der hinteren Blasenfläche bis zur vorderen Bauchwand geführten Fingern. Nach Zurückziehen der Fäden werden dieselben auf der Bauchhaut geknüpft. Kiefer räth zu dieser Operation, weil er die intraperitoneale Verkürzung der Ligamenta rotunda nur in einer geringen Anzahl der Fälle anwendbar fand, da häufig die Ligamenta sich nicht weit genug entwickeln liessen. Ist die genügende Freilegung der Ligamenta möglich, so näht er sie direct auf dem Fundus auf.

Mit der Verkürzung der Ligamenta rotunda rathen Wertheim und Mandl in den Fällen, in welchen es sich gleichzeitig um eine Retrodeviation und eine Erschlaffung der Scheide handelt, eine Verkürzung der Lig. sacrouterina zu verbinden, ein Vorschlag, den sie in 3 Fällen ausgeführt haben. Der Uterus muss hierbei nach Trennung etwaiger perimetritischer Verwachsungen durch den Schlitz der Plica vesicouterina stark angezogen werden, so dass die ganze hintere Fläche der Gebärmutter sichtbar wird, alsdann wird der uterine Ursprung der Lig. sacrouterina mit einer möglichst hoch nach dem Kreuzbein zu gelegenen Stelle derselben mittels Seiden- oder Silkwormfäden vernäht. Hierdurch wird eine Dislocation des Collum nach hinten oben erzielt, während durch die gleichzeitige Verkürzung des Lig. rotundum der Fundus nach vorn oben gehoben wird und so nicht allein eine starke Anteversion, sondern auch ein Hochstand des ganzen Uterus erreicht wird.

Auch Leopold hält diese gleichzeitige Verkürzung der Lig. sacrouterina zur Erzielung von Dauererfolgen für nothwendig.

Ohne irgend eine Fixation hat Döderlein die operative Behandlung der Retroflexio versucht, indem er nach Eröffnung der Plica durch Quervereinigung eines Längsschnittes der vorderen Uteruswand diese verkürzt und so die Gebärmutter in Anteflexion bringt.

Das gleiche Ziel sucht Gottschalk zu erreichen durch subperitoneale Excision eines keilförmigen Stückes aus der Uteruswand und Vereinigung der Wunde in verticaler Richtung, unter gleichzeitiger Verödung der Excavatio vesicouterina, eine Methode, wie sie ähnlich schon 1886 von v. Rabenau und in den folgenden Jahren wiederholt von Schmidt u. A. versucht wurde, ohne dass sie sich in die operative Gynäkologie einzubürgern vermochte.

Retrofixatio colli uteri.

Wir haben gesehen, dass die neuesten Operationsmethoden darauf ausgehen, nicht allein eine Einwirkung auf den Fundus uteri auszuüben, sondern dass sie auch die hinteren unteren Bänder, welche im normalen Spannungszustand die Gebärmutter in ihrer Lage erhalten, nämlich die Lig. sacrouterina, durch Verkürzung zu straffen suchen. In der That

ist dieser Gedanke ein durchaus folgerichtiger, denn wie B. S. Schultze vor Allem betont, wird die häufigste Form der Retrodeviation des Uterus durch Verlust der normalen hinteren Fixation der Cervix bedingt. Daher erstrebte man durch Erzeugung einer adhäsiven Entzündung im retrocervicalen Bindegewebe den verloren gegangenen Spannungszustand der hinteren Bänder zu ersetzen. Dieses Ziel erreichte man durch Anwendung des Ferrum candens (Amussat), durch Annähen des Collum an die hintere Scheidenwand (Richelot u. A.), durch Jodoformgazetamponade nach vorhergehender Eröffnung des Douglas (Sänger). Diese Methode, durch Tamponade des Douglas mit steriler Gaze die Retroflexio zu heilen, ist in jüngster Zeit von Pryor wieder aufgenommen worden. Das gleiche Ziel suchte Stratz nach Eröffnung des Douglas und nach Resection des Peritoneum desselben durch Schaffen einer soliden Verbindung zwischen Uterus und Rectum zu erreichen. Er hielt für die Erreichung eines guten Erfolges die gleichzeitige Ausführung einer ausgedehnten Kolpoperineorrhaphie für nothwendig.

Auf die Rectovaginifixation allein beschränkt sich Pagenstecher, welcher dieselbe in einem Falle folgendermaassen ausführte. Nach Eröffnung des Douglas drängt er das Rectum mittels des hoch in dasselbe eingeführten Zeigefingers herab und führt Silkwormfäden durch Scheide, vordere Douglaswand und vordere Rectalwand.

Eine direkte Verkürzung der Ligamenta sacrouterina führte zuerst Freund aus. Die Fortschritte dieser Operation schildert Sänger in seinem i. J. 1891 auf der Naturforscherversammlung zu Halle gehaltenen Vortrage, auf dem er sein eigenes Verfahren ausführlich beschreibt, das in der Herstellung einer Retrofixatio colli ohne Eröffnung des Cavum Douglasii besteht. Zu dem Zweck führt er beiderseits je einen Seidenfaden durch die hintere Cervixwand bis zur Abgangsstelle des Ligamentum sacrouterinum und durch den Douglas und sticht ca. $1-1\frac{1}{2}$ cm tiefer als die Einstichstelle und etwas nach innen im hinteren Scheidengewölbe die Nadel aus. Nachdem die Gebärmutter in die Normallage gebracht ist, werden alsdann die Fäden geknotet und etwa nach 6 Wochen entfernt. Die Methode eignet sich nach Sänger nur für Fälle von Retroversio oder geringer Retroflexio, bei stärkerer Retroflexion ist gleichzeitig die vordere Fixation des Corpus uteri nothwendig. Auch Jacobs combinirt zur Heilung der Retroflexio die Vaginifixation mit der Sänger'schen Retrofixation.

Gottschalk hat in jüngster Zeit die vaginale Verkürzung der Lig. sacrouterina, in ähnlicher Weise, wie es Freund ursprünglich angab, in 2 Fällen von einfacher Retroflexio mit gutem Erfolge ausgeführt und eine normale Lage der Gebärmutter mit vollkommen freier Beweglichkeit erzielt; zu dem Zwecke führt er nach Eröffnung des Douglas doppelt armirte starke Seidenfäden beiderseits durch die Ligamenta sacrouterina und hält in den ersten Tagen durch eine maximale vaginale Jodoformgazetamponade die Gebärmutter in der normalen Lage.

Gegen diese Methoden wird eingewendet, dass sie nothwendiger Weise parametritische und perimetritische Verwachsungen erzeugen und dass die Beschwerden, welche durch diese Verwachsungen entstehen, dieselben sein können, wie es die sind, welche bei der durch Infection entstandenen Beckenbindegewebsentzündung so häufig allen therapeutischen Maassnahmen trotzen. Der zweite Vorwurf ist der, dass sie vor Recidiven nicht schützen. Hingegen ist der Vorzug dieser Operationen, dass, wie Frommel hervorhebt, die Gebärmutter beweglich bleibt und die durch die verschiedenen Füllungszustände der Blase bedingten Lageveränderungen ungehindert machen kann. Auch Störungen bei der Geburt werden bei diesen Retrofixationen nicht eintreten.

Litteratur.

Frank: Ber. der Naturf. Versamml. zu Köln 1889 S. 168.

Mackenrodt: Berl. Klin. Woch. 1894 N. 31. Ges. f. Geb. u. Gyn. zu Berlin 25. X. 1895 Zeitschr. f. Geb. u. Gyn. Bd. 33 S. 514 Disc. Olshausen, Ruge.

Naturf. Versamml. in Frankfurt 1896 Centrbl. f. Gyn. 1896 1068. Disc. Freund.

Staude: Monatschr. f. Geb. u. Gyn. 1896 S. 94.

Dührssen: Centralbl. f. Gyn. 1896 S. 584.

Wertheim: Centralbl. f. Gyn. 1896 N. 10 S. 265.

E. Wertheim u. L. Mandl: Centralbl. f. Gyn. 1896 N. 18 S. 466.

E. Bode: Centralbl. f. Gyn. 1896 N. 6 S. 168 N. 13 S. 356 N. 18 S. 470.

Kiefer: Ges. f. Geb. u. Gyn. zu Berlin 28. II. 1896 Zeitschr. f. Geb. u. Gyn. 1896 S. 346. Centralbl. f. Gyn. 1896 S. 400.

Guenther: Centralbl. f. Gyn. 1896 S. 215.

Leopold: Gyn. Ges. zu Dresden 8. VI. 1896 Centralbl. für Gyn. 1896 S. 842.

Döderlein: Ges. f. Geb. zu Leipzig 20. V. 1895 Centralbl. f. Gyn. 1896 S. 73.

v. Rabenau: Berl. Klin. Woch. 1886 N. 18.

Gottschalk: Zeitschr. f. Geb. u. Gyn. 1896 Bd. 34 S. 90.

Sänger: Centralbl. f. Gyn. 1891 N. 44 S. 889.

Stratz: Zeitschr. f. Geb. u. Gyn. 1891 Bd. 21. S. 337 Centralbl. 1890 N. 14 S. 233.

Gottschalk: Centralbl. f. Gyn. 1896 N. 16 S. 419.

Pagenstecher: Mon. f. Geb. u. Gyn. 1896 Aug. S. 115.

Pryor: Med. Rec. 1895. Bd. 48 S. 76.

Jacobs: Annales de gynéc. 1893 Mai S. 517.

Sonderabdruck aus „Therapeutische Monatshefte“ 1897. Heft 1, 3, 4.
(Verlag von Julius Springer in Berlin N.)

Fortschritte und gegenwärtiger Stand der vaginalen Operationstechnik.*)

Von
Dr. Edmund Falk in Berlin.

Coeliotomia vaginalis anterior s. Colpotomia anterior.

Wie man bei der Totalexstirpation des Uterus die Tuben und Ovarien fast stets mit Leichtigkeit vor die Vulva bringen und mitentfernen kann, so zeigte Dührssen bei der intraperitonealen Vaginifixation, dass es in einer grossen Anzahl von Fällen gelingt, pathologisch veränderte Eileiter und Eierstöcke in das Gesichtsfeld d. h. durch den Peritonealschlitz in den Scheidengang zu ziehen und so dem Messer zugänglich zu machen. Naturgemäss hat diese Operation enge Grenzen; sie lässt sich in der Regel nicht ausführen bei Geschwülsten die über kleinfaustgross sind, falls dieselben nicht Cysten sind, die sich durch Punction leicht verkleinern lassen. Ferner werden auch bei ausgedehnten Verwachsungen, besonders wenn Tuben und Ovarien an der hinteren Wand des kleinen Beckens fixirt sind (Martin) die Schwierigkeiten der Operation grösser, die Aussichten auf Erfolg aber geringer sein als die der Coeliotomia ventralis. Dührssen verlangt daher für die Ausführbarkeit des Scheidenschnittes, dass Tuben- und Ovarial-Geschwülste beweglich sind, oder sich wenigstens von den seitlichen Beckenwandungen abgrenzen lassen, so dass man annehmen kann, dass das Lig. infundibulopelvicum sich genügend ausdehnen lässt. Hiervon soll man sich nach Veit eventuell durch Untersuchung in der Narkose überzeugen. Schwere perimetritische Verwachsungen der Beckenorgane dürfen nicht bestehen, und als Zeichen für das Fehlen derselben muss sich die Portio bis an den Introitus vaginae herabziehen lassen (Dührssen). Endlich darf der Uterus selbst nicht stark vergrössert sein, da er sich in diesem Falle nicht durch den Schlitz der Plica vesicouterina herausziehen lässt. Innerhalb dieser Grenzen aber wirkt die Operation nach den Berichten der Operateure, die sie in zahlreichen Fällen angewendet haben, durchaus segensreich und ist im Stande, einer Anzahl von Frauen, welche früher nur durch die Coeliotomia ventralis zu heilen gewesen wären, in gefahrloserer Weise Hülfe zu bringen.

Die Operationstechnik ist dieselbe wie bei der intraperitonealen Vaginifixation. Nachdem man die Blase vom Uterus stumpf gelöst hat und die Plica mit einem Scheerenschlage durchtrennt ist, wird der Uterus hervorgezogen und alsdann werden, beginnend bei dem Isthmus tubae, um den man, falls die Anhänge entfernt werden sollen, die erste Umstechungsnaht legt, die Adnexe an dem Fadenzügel, oder besser noch mit einer gefensterten Zange[1]) hervorgezogen. Geringere Verwachsungen lassen sich hierbei unter der Controle des Auges stumpf oder durch Abbinden lösen. Auf diese Weise lässt sich der Uterus bei Pelveoperitonitis aus den Verwachsungen befreien. Tuben und Ovarien können exstirpirt werden. Zu dem Zweck umsticht man, nachdem die Anhänge hervorgezogen sind, mittels Dechamps'scher Nadel das Lig. infundibulopelvicum und bindet alsdann in einzelnen Partien die Tube resp. das Ovarium von dem Ligamentum ab. Dührssen räth, zu diesen Umschnürungen Silkworm zu verwenden, da nach seinen Erfahrungen dieses auch stark gedehnte Ligamentpartien fest und sicher abschnürt.

Bei Tubensäcken ist bei der vaginalen Entfernung durch die eröffnete Plica vesicouterina jedoch grösste Vorsicht in der Auswahl der Fälle geboten, denn gerade bei ihnen können, selbst bei relativer Beweglichkeit die Verwachsungen mit Därmen derart ausgedehnte und feste sein, dass eine Lösung im Dunkeln und ein Abpräpariren bis zum Lig. infundibulo-pelvicum uns die grössten Schwierigkeiten bereiten, und schliesslich wegen starker Blutung oder der Unmöglichkeit der Unterbindung der Art. spermatica interna uns doch zur Coeliotomia ventralis veranlassen wird. Für diese Fälle ist und bleibt, falls nicht der Tubensack hinten im Douglas liegt und daher mittels Colpocoeliotomia posterior operirt werden kann, oder falls nicht die Doppelseitigkeit der Erkrankung die vaginale Radicalopera-

*) Siehe October-, November-, Decemberheft des vorigen Jahrganges dieser Zeitschrift. Red.

[1]) Sehr zweckmässig ist die von Landau angegebene Ovarialzange; s. L. Landau u. Th. Landau: Vaginale Radicaloperationen S. 62 No. 9.

tion indicirt, der Leibschnitt die relativ ungefährlichste Methode. Dasselbe gilt nach Henrotin (Chicago) auch für die Extrauteringravidität; nur wenn eine Infection bereits stattgefunden, soll man nach Henrotin, wenn die Lage des Tumors die Möglichkeit bietet, von der Scheide zu operiren, diesen Weg wählen. Hiergegen kann nicht eingewendet werden, dass es einer Anzahl von Operateuren, (Dührssen in 2 Fällen, Kossmann, Martin) gelungen ist, bei Tubargravidität mit Erfolg die vaginale Coeliotomia auszuführen. Wohl wird dieses in Ausnahmefällen möglich sein, in der Mehrzahl der Fälle aber haben wir nicht Gelegenheit, bei der noch bestehenden Extrauteringravidität, bei der in gewissen Fällen die vaginale Methode in Betracht kommen kann, operativ einzugreifen, häufiger bei Tubenabort, der frischen Ruptur, oder aber bei den Folgen der Ruptur. Bei der frischen Ruptur und noch bestehender Blutung bedingt die letztere nicht nur eine möglichst schnelle, sondern auch eine möglichst sichere Blutstillung, wie sie die Operation mittels Bauchschnittes uns in höherem Grade gewährleistet als die Coeliotomia vaginalis, bei der allerdings der Shock geringer ist. Bei den Folgezuständen der Extrauteringravidität aber pflegen die Verwachsungen so ausgedehnt zu sein, dass die Schwierigkeiten und Gefahren der Operation von der Scheide viel grösser sind, als die der Coeliotomia ventralis.

Soll eine grössere Ovarialcyste mittels Coeliotomia vaginalis anterior entfernt werden, so muss sie, indem sie von den Bauchdecken aus dem Operateur entgegengedrängt wird, mit einem Troicart entleert werden. Die Punction lässt sich beim Einlegen von Ecarteuren unter Controle des Auges oder, falls dieses unmöglich unter Leitung der in die Bauchhöhle eingeführten Finger ausführen. Bei jeder Punction — dieses gilt auch für die Tumoren, welche man mittels Colpocoeliotomia posterior entfernen will, ist von der grössten Wichtigkeit, dass man sie zuvor nicht allein durch Druck von den Bauchdecken her durch den Assistenten in dem kleinen Becken fixiren lässt, sondern dass man auch durch Anhaken der Geschwulst mittels Kugelzangen oder mittels kleiner einzinkiger Häckchen verhindert, dass dieselbe nach der Punction in die Bauchhöhle zurücksinkt und so eine Coeliotomia ventralis erforderlich wird. So musste Bumm in einem Falle von Coeliotomia vaginalis bei einer manneskopfgrossen Dermoidcyste, welche sich nach der Punction nicht mehr fassen liess, den Leibschnitt anschliessen. In einem andern Falle hingegen konnte er ohne Schwierigkeiten eine grosse Ovarialcyste, welche seitlich bis an den Rippenrand reichte, auf dem vaginalen Wege entfernen. Handelt es sich nämlich um eine einkammerige Cyste, so ist die Grösse derselben ohne Bedeutung, so gelang es auch Wertheim drei vaginale Ovariotomien erfolgreich auszuführen, von denen die grösste Cyste über Manneskopfgrösse hatte und 8 Liter Flüssigkeit enthielt. Nach der Entleerung liess sich der Cystenbalg leicht in die Scheide ziehen. Kindskopfgrosse Cysten sind von Dührssen, von Erlach, von Braun u. a. exstirpirt worden. Sollen endlich mittels der Colpotomia kleinere Myome[2]), denn nur für Geschwülste bis zu einer gewissen Grösse ist diese Methode anwendbar, unter Erhaltung der Gebärmutter aus derselben entfernt werden, so ist die Technik naturgemäss verschieden, je nach dem Sitze des Myoms. Während subseröse Myome sich direct ausschälen lassen, ist bei interstitiellen und submucösen Myomen eine Spaltung der Cervix und in vielen Fällen eine Eröffnung des Cavum uteri erforderlich. (Colpohysterotomia anterior mediana). Bei hoch im Corpus uteri sitzenden Myomen räth Madlener, nicht die Cervix-, sondern nur die Corpuswand zu spalten, um so eine Infection von der schwer desinficirbaren Cervix aus zu verhüten.

Während Dührssen, nachdem Czerny im Jahre 1881 über durch vaginale Myomotomie entfernte Cervixmyome berichtete, als Erster 1893 subseröse Myome auf dem Wege der vaginalen Cöliotomie operirte, veröffentlichte Martin 1894 zwei Fälle, in denen er, um intramurale resp. submucöse Myome zu entfernen, die vordere Uteruswand bis dicht unter den Fundus einschnitt. Diese Operation verdient nach Martin vor der bilateralen Collumspaltung den Vorzug, weil die Blutung, da bekanntlich in der Mittellinie keine grösseren Gefässe verlaufen, eine geringfügige ist, man einen klaren Ueberblick über das Operationsfeld erhält, und endlich die Narbenbildung eine günstigere ist. Auch Martin warnt vor der Anwendung der Methode bei grösseren Geschwülsten, da bei der Entwickelung derselben die Gefahr der subserösen Gefässzerreissung in den Ligamenten besteht.

Endlich empfiehlt Dührssen die Coeliotomia vaginalis anterior, um bei einer Uterusperforation die blutende Stelle zu vernähen. Die Colpohysterotomia anterior mediana empfiehlt Martin, um eine exacte Austas-

[2]) Das grösste von Dührssen entfernte Myom war 8 cm lang und 6 cm dick.

tung des Uteruskörpers zu ermöglichen. Wenn dieselbe auch in den Fällen, die von Martin operirt waren, wegen der bestehenden Anämie, als die am schnellsten zum Ziel führende Methode, die sicherste war, so möchte ich doch vor einer Verallgemeinerung warnen; jedenfalls bietet die Jodoformmull-Tamponade, wenn kein faulender Inhalt im Uterus ist, einen sicheren und trotz der dagegen erhobenen Bedenken, gefahrlosen Weg, um die Uterushöhle dem Finger zugänglich zu machen.

Zum Schluss der Operation näht eine Anzahl Gynäkologen, vor Allem Martin, stets die Gebärmutter an die vordere Scheidenwand, und zwar wie Wendeler ausführt, um einen sicheren Abschluss der Bauchhöhlenscheidenwunde zu erzielen, um den Folgen, welche durch die nicht zu vermeidende Verletzung der vorderen Uteruswand entstehen könnten, vorzubeugen, und ferner, damit bei chronischer Pelveoperitonitis die gelösten Adhäsionen nicht wieder verwachsen. Nach Kossmann hingegen ist der Schluss der Operation durch die Vaginifixation als etwas Nebensächliches anzusehen, wohl ist sie das sicherste Mittel um Nachblutungen zu verhüten und um die Entstehung von Adhäsionen von Netz und Darmschlingen in der Excavatio vesico-uterina zu verhindern, hingegen können sich alsdann die mit der Vaginifixation verbundenen Gefahren einstellen.

Die wichtigsten statistischen Angaben über die ausgeführten vaginalen Cöliotomien sind folgende:

Dührssen berichtet im März 1896 über 65 von ihm mittels der Coeliotomia vaginalis anterior operirte Fälle, von denen 2 Frauen starben; in 50 Fällen handelte es sich um die Exstirpation grösserer Adnextumoren, die theils mit Eiter, Blut und Cystenflüssigkeit gefüllt waren, zum Theil Adhäsionen mit dem Darm zeigten. In 15 Fällen wurden Myome enucleirt. Ueber die ersten 31 Fälle berichtete Dührssen ausführlicher auf dem Congress der deutschen Gesellschaft für Gynäkologie (Wien 1895), 3 Operationen konnten wegen stärkerer Verwachsungen nicht in der beabsichtigten Weise ausgeführt werden, in 2 Fällen hiervon wurde die Laparotomie angeschlossen. Von den anderen Frauen wurden 2 wegen Tubengravidität operirt, von denen eine durch Ruptur eine lebensgefährliche frische Blutung in die Bauchhöhle veranlasst hatte; bei der anderen, bei der sich bereits ein peritubares Hämatom gebildet hatte, gaben unstillbare uterine Blutungen die Indication zur Operation ab. In den übrigen Fällen wurde die Operation 3 mal wegen Pyosalpinx, 1 mal wegen subacuter Peritonitis mit fixirter Retroflexio, 5 mal behufs Exstirpation beweglicher, vergrösserter Ovarien resp. wegen Ovarialhämatom, 7 mal bei Salpingo-Oophoritis behufs Exstirpation der erkrankten Adnexe und 8 mal bei grösseren Ovarialtumoren oder Tubensäcken ausgeführt. Die Kranken konnten meistens am 12. Tage als geheilt entlassen werden, schwerere Erscheinungen nach der Operation traten nur bei einer Frau ein, welche am 9. Tage unter den Erscheinungen einer Hämatocele mit nachfolgendem Ileus erkrankte, bei einer anderen trat eine acute Perimetritis ein; auch einer von den beiden letal verlaufenen Fällen befindet sich unter diesen 31 Operationen. Bei der Frau, bei welcher die Salpingo-Oophorektomie gemacht war, trat nach der Operation eine innere Blutung ein, so dass nach 5 Stunden die Laparotomie angeschlossen werden musste. Die Blutung stammte aus einem Riss lateralwärts von dem abgetrennten Lig. infundibulo-pelvicum. In der Folge bildete sich ein jauchiges Exsudat, welches am 18. Tage nach der Operation zum Tode Veranlassung gab.

Amann hat nach dem Berichte von Madlener aus dem Jahre 1895 19 mal die Coeliotomia vaginalis anterior ausgeführt. Unter diesen Fällen befinden sich 4 Myome, von denen bei 2 die Colpohysterotomia anterior mediana erforderlich war, 8 fixirte Retroflexionen mit ausgedehnten pelveoperitonitischen, jedoch nicht eitrigen Processen, unter diesen gelang 2 mal die Lösung der Adnexe wegen starker seitlicher Verwachsung mit der Beckenwand nicht, 4 mal bestanden Adnexerkrankungen, die Eileiter waren kleinfingerdick, infiltrirt, atretisch; bei diesen wurde die Salpingo-Oophorektomie gemacht, in 1 Falle wurde wegen Atresie der Tuben die Salpingostomie ausgeführt. In diesen Fällen musste 1 mal, um die Abbindung des Lig. infundibulo-pelvicum zu ermöglichen, gleichzeitig der Douglas eröffnet werden. Madlener betont ausdrücklich, dass die technischen Schwierigkeiten der Operation, besonders bei den Adnexerkrankungen bedeutende sind, obwohl sich in diesen Fällen nie Eitersäcke fanden und keineswegs derartig schwere Veränderungen bestanden, wie man sie bei Eröffnung der Bauchhöhle durch den Leibschnitt häufig sieht. Der Erfolg war besonders gut bei den Myomen und den Fällen von Beckenperitonitis, bei letzteren wurde durch die gleichzeitige Lagecorrectur weiteren Verwachsungen vorgebeugt.

Wendeler berichtet über 149 Fälle von

Colpotomia anterior aus der Martin'schen Klinik. Bei diesen Frauen wurde 93 mal bei chronischer Pelveoperitonitis die Operation ausgeführt, vielfach mussten allerdings gleichzeitig noch anderweitige Erkrankungen, wie Hydrosalpinx, Pyosalpinx etc. operativ beseitigt werden. 13 mal gaben Uterusmyome, 10 mal Erkrankungen der Ovarien, 8 mal Tubenerkrankungen, darunter eine Tubargravidität, die Indication zur Operation ab; endlich empfiehlt Martin die Colpocoeliotomie, um bei carcinomatöser Infiltration ein sicheres Urtheil über die Ausbreitung der Erkrankung zu gewinnen. Die Operationsresultate Martin's sind vorzügliche, denn von den 149 Frauen starb keine, und wenn naturgemäss bei der Operation nicht erwünschte Zwischenfälle eintraten, so musste z. B. einmal die Gebärmutter, die sich nicht aus den Verwachsungen lösen liess, mit den Anhängen exstirpirt werden, so hat man bei Colpotomie stets die Möglichkeit, auf die man allerdings stets vorbereitet sein muss, so bald es nothwendig wird, zu der Landau'schen vaginalen Radicaloperation überzugehen. Gleichfalls wird die Prognose durch die Scheidenwunde nicht wesentlich verschlechtert, falls es sich bei der Operation herausstellen sollte, dass eine Laparotomie zweckmässiger wäre. Bei den von Martin operirten Frauen war die Reconvalescenz bis auf wenige Fälle, in denen Fieber eintrat, eine gute; ernstere Blasenstörungen fehlten, hingegen wurden bei 7 Frauen Nachblutungen beobachtet. Ueber Dauerheilung lässt sich, da mit Ausnahme von 4 Kranken, alle erst im letzten Jahre operirt wurden, nicht viel sagen; von den Frauen, von welchen Nachricht vorliegt, sind 70% von allen früheren Beschwerden befreit, und nur $10^1/_3$% haben keine wesentliche Besserung ihres Befindens angegeben.

Döderlein hat 6 mal behufs Entfernung von Ovarialcysten oder von entzündeten Anhängen die Coeliotomia vaginalis ausgeführt. Bei diesen musste in 2 Fällen, da sich die Operation nicht vollenden liess, die Laparotomie angeschlossen werden.

Von Johannowsky hat ausser in 2 Fällen von Coeliomyomektomie, von denen sich in einem nach der Operation ein perimetritischer Abscess bildete, 10 mal bei Adnexerkrankungen den vorderen Scheidenbauchschnitt angewendet, und zwar 8 mal bei cystitischen Degenerationen der Ovarien und Ovarialcysten, 1 mal bei einem peritubaren Hämatom, 1 mal bei Pyosalpinx gonorrhoica. Da sich bei der letzten Operation herausstellte, dass beide Adnexe erkrankt waren, wurde die vaginale Radicaloperation angeschlossen.

Steffeck sah unter 8 Operationen, welche er behufs Lösung von perimetritischen Verwachsungen der Ovarien und des Uterus ausführte, 3 Misserfolge, 2 mal gelang die erstrebte Lösung der Fixationen nicht, einmal bildete sich nach der Exstirpation einer Hydrosalpinx ein Hämatom, welches ein sechswöchiges Krankenlager veranlasste. Steffeck will die Coeliotomia vaginalis nur bei vorn liegenden kleinen Eierstocksgeschwülsten mit deutlich freier Beweglichkeit und dehnbarem Ligamentum infundibulopelvicum, sowie bei kleinen interstitiellen und subserösen Myomen ausführen, hingegen nicht bei Tubensäcken.

Coelho hat den vorderen Scheiden- resp. Scheidenbauchschnitt behufs Myomenucleation (4 mal), behufs Exstirpation (3 mal) oder Punction von Ovarialcysten oder Tuben (10 mal), endlich bei einseitiger Eiterung der Adnexe (12 mal) mit gutem Erfolge ausgeführt.

Die Vorzüge der Colpotomia anterior und der noch zu besprechenden Colpotomia posterior sind also vor allem, dass, da die Läsionen des Bauchfelles und der Därme viel geringer als bei dem Bauchschnitt sind, die Reconvalescenz eine kürzere ist; der Eindruck, den die Kranken machen, ist ein wesentlich besserer als bei der Coeliotomia ventralis, die Entstehung von Hernien und die Bildung von Netz- und Darmadhäsionen ist nicht zu fürchten. Die Gefahren einer septischen Peritonitis sind geringer, wenn die Infectionsgefahr natürlich auch bei dieser Operation wie bei jeder Eröffnung der Bauchhöhle besteht, besonders da eine strenge Asepsis bei derselben schwer durchführbar ist, die Entstehung von Exsudaten ist daher wiederholt, so von Dührssen, Kossmann, Mackenrodt beobachtet worden. Wann aber dürfen wir der Kranken zur Ausführung der Coeliotomia vaginalis rathen? Dürfen wir, weil die Operation ungefährlicher ist, als der Leibschnitt, nun auch in Fällen, welche wir in der Zeit vor Einführung der Scheidenoperationen exspectativ behandelten, jetzt auf operativem Wege Heilung versprechen, dürfen wir jedes diagnosticirte Myom — wie es Dührssen vorschlägt, prophylaktisch operiren; jede kleine Cyste nur wegen der Leichtigkeit der Operation exstirpiren, jede Verwachsung operativ beseitigen? Nicht nur im Interesse der Kranken, denn wir können nie wissen, ob nicht im Verlauf der harmlosen Coeliotomie eine Totalexstirpation nothwendig wird, sondern auch im Interesse Dührssen's, der in der That durch Einführung der vaginalen Coeliotomie sich ein Verdienst um den Fort-

schritt der operativen Gynäkologie erworben hat, möchte ich vor einer allzu weiten Indicationsstellung warnen, und keineswegs kann man z. B. rechtfertigen, wenn Dührssen nach den Verh. d. deutsch. Ges. für Gynäk. 6. Cong. S. 387 folgenden Fall operirte: Es handelte sich um einen mehrknolligen, apfelgrossen Tumor, der für ein Myom angesprochen und deshalb mittels Coeliotomie entfernt werden sollte. Bei der Incision zeigte es sich, dass ein Tumor tuboovarialis vorlag, dessen vaginale Exstirpation unmöglich erschien. Da der Tumor keine wesentlichen Beschwerden machte, wurde von der Laparotomie Abstand genommen und die Scheidenperitonealwunde wieder vernäht. Handelte es sich um ein Myom, das keine wesentlichen Beschwerden machte, brauchte es nicht operirt zu werden, handelte es sich um Cyste, die wegen der geringen Beschwerden keine Laparotomie rechtfertigte, so indicirte sie auch keine vaginale Operation. Gegen die operative Polypragmasie zur Beseitigung von Adhäsionsbildungen wendet sich Veit mit treffenden Worten, nach ihm ist hier eine operative Behandlung nur selten wirklich nöthig, da man meistens auf einfacherem Wege zum Ziele kommen kann. Das Gleiche gilt von den Tubenerkrankungen; mit Recht betont Veit, dass nicht jede erkrankte Tube entfernt werden muss, und jeder, der nach diesem Grundsatz verfährt, weiss, dass nicht nur die Hydrosalpinx häufig spontan sich vollständig zurückbildet, sondern auch schwerere Veränderungen, insbesondere die Pyosalpinx in vielen Fällen ausheilt, oder wenn die acute Erkrankung überstanden, symptomlos, ohne die Trägerin zu belästigen, in das Klimakterium übernommen werden kann.

Die Zukunft wird uns in jedem Fall lehren müssen, ob die Ausführung der Coeliotomia vaginalis anterior angezeigt ist; dass man zur Zeit aber die Operation nur auf die Fälle beschränkt, welche wirklich Erfolg versprechen, damit nicht viele Operationen unvollendet gelassen werden müssen (Sänger), dafür erhebt auch Fehling seine warnende Stimme. Er begründet seinen Rath damit, dass unter 7 Fällen von Ovariotomie zweimal die Operation nicht zu Ende geführt werden konnte, sondern die Totalexstirpation angeschlossen werden musste, und da trotzdem in beiden Fällen bedenkliche Nachblutung eintrat, nachträglich die Laparotomie erforderlich wurde. In anderen Fällen bildete sich ein Hämatom im Lig. latum. Diese Nachblutungen, die auch Martin erwähnt, sind bedingt dadurch, dass die gezerrten Ligamente beim Abbinden nicht bluten, dass aber, sobald die Zerrung nachlässt, eine Blutung eintritt, die wir, da das Ligament in die Bauchhöhle zurückgebracht ist, nicht mit dem Auge controliren können. Fehling bezeichnet daher die Möglichkeit der Blutstillung bei der Coeliotomie als durchaus unzuverlässig, so dass man bei Ausführung der Operation stets auf die Totalexstirpation und Laparotomie gefasst sein muss. Fehling will die Coeliotomia nur bei kleinen Adnexgeschwülsten und bei Frauen über 40 Jahr angewendet wissen, bei denen die Opferung des Uterus nicht so ins Gewicht fällt.

Aber nicht nur die Nachblutung ist zu fürchten, sondern auch während der Operation kann die Blutung, namentlich wenn das Lig. infundibulo-pelvicum einreisst und so die Art. spermatica interna verletzt wird, eine derartig gefahrdrohende, ihre Stillung wegen der Unmöglichkeit die blutende Stelle zu umstechen, eine so schwierige sein, dass als einzige Rettung die Totalexstirpation übrig bleibt. So musste Amann den Versuch, einen enteneigrossen Tumor allein zu entfernen, aufgeben, und die Totalexstirpation machen. Wie wir schon bei Besprechung der intraperitonealen Vaginifixation erwähnten, hat Mackenrodt unter 30 Fällen, in denen er die Tuben auf diesem, von Dührssen angegebenen Wege durch das vordere Scheidengewölbe aus Verwachsungen zu lösen suchte, wegen der das Leben bedrohenden Blutung 4 mal die Totalexstirpation machen müssen.

Ausser der Schwierigkeit der Blutstillung zeigt die Colpocoeliotomie gegen den Leibschnitt den Nachtheil der geringeren Uebersichtlichkeit, so dass Verletzungen an Blase, Ureteren und Darm gelegentlich vorkommen. Im Allgemeinen lassen sich zwar die vor Allem in Betracht kommenden Ureteren beim Abpräpariren der Blase dadurch, dass man die Trennung möglichst weit nach den Seiten ausdehnt, vollständig aus dem Operationsfeld entfernen, jedoch ist es auch Dührssen vorgekommen, dass er den Querschnitt zu gross anlegte und hierbei einen Ureter durchschnitt. Eine Blasenverletzung passirte ihm bei einer Myomektomie in einem Falle, bei dem früher eine extraperitoneale Vaginifixation gemacht war. Auch Martin berichtet über Blasenverletzungen im Verlauf der Operation. Diesen Gefahren suchte Mackenrodt vorzubeugen, indem er nach Ausführung des vorderen Scheidenbauchschnittes durch Eröffnung des Douglas und Einführung von Jodoformgaze eine Drainage der Bauchhöhle an ihrem tiefsten Punkte ausführte. Da er sich hierbei von der leich-

ten Zugänglichkeit der Beckenorgane von dem Douglas aus überzeugte, führte er methodisch bei Adnexerkrankungen den hinteren Scheidenbauchschnitt aus.

Litteratur.

Dührssen: Berl. med. Ges. 21. II. 1894. Verh. 1894, I. S. 57. — Berl. med. Ges. 6. VI. 1894. Verh. 1894, II. S. 115. — Zeitschr. f. Geb. u. Gyn. Bd. 28, S. 401. — Centralbl. f. Gyn. 1895, S. 385. — Verh. d. Deutsch. Ges. f. Gyn. 6. Congr. Wien, 1895, S. 384 u. 715. — Arch. f. Gyn. Bd. 49, S. 324. — Berl. Klin. Wochenschr. 1896, No. 15, S. 330. Disc. d. Vortrages v. Abel).

Martin: Ges. f. Geb. zu Leipzig 1894. 15. Dec. Centralbl. f. Gyn. 1895, S. 193. Disc. Sänger. Monatsschr. f. Geb. u. Gyn. 1895, Bd. II. S. 109. — Verhdlg. d. Deutsch. Ges. f. Gyn. 6. Congr. Wien 1895, S. 374.

Madlener: Münch. med. Woch. 1895, No. 45.

Kossmann: Ges. f. Geb. u. Gyn. zu Berlin 10. V. 1895. — Zeitschr. f. Geb. u. Gyn. Bd. 32, S. 507. — Beitr. z. Geb. u. Gyn. Festschr. f. Aug. Martin 15. Juli 1895, S. 110. Deutsch. med. Woch. 1895, No. 48. — Centralbl. f. Gyn. 1896, S. 601.

Döderlein: Ges. f. Geb. zu Leipzig 20. V. 1895, Centralbl. 1896, S. 72.

Mackenrodt: Beitrag z. Geb. u. Gyn. Festschr. f. Aug. Martin 15. VII. 1895, S. 97.

Veit: Ges. f. Geb. zu Leipzig 14. Dec. 1895. — Centralbl. f. Gyn. 1896, S. 856. — Disc. Döderlein, Sänger.

Bumm: Centralbl. f. Gyn. 1896, No. 12.

Graefe: Centralbl. f. Gyn. 1896, No. 29.

Wendeler: Berl. Klin. Woch. 1896, No. 1 u. 2.

v. Johannowsky: Wien. Klin. Woch. 1896, No. 6—10.

Wertheim: Geb.-gyn. Ges. in Wien 3. III. 1896. — Centralbl. f. Gyn. 1896, S. 716. — Disc. Chrobak, v. Erlach, v. Braun.

Fehling: Centralbl. f. Gyn. 1896, No. 30.

Polk: The medic. News. 1896, S. 2.

Steffek: Berl. Klin. Woch. 1896, S. 978.

Sabino Coelho: Congr. internat. de Genève 1896, Ann. de gynéc. et obst. 1896, S. 467.

John Philipps: Geb. Ges. z. London 3. VI. 1896. — Centralbl. f. Gyn. 1896, S. 1110.

Henrotin: Centralbl. f. Gyn. 1996, S. 1177.

Kolpotomia posterior und Kolpocoeliotomia posterior.

Wenn ich in der Ueberschrift beide Operationen, die Kolpotomia posterior, den einfachen Scheidenschnitt, und die Kolpocoeliotomia, den Scheidenbauchschnitt, zusammenstelle, so will ich doch von Anfang an betonen, dass zwischen beiden Operationen streng geschieden werden muss; und wenn in den meisten neueren Arbeiten beide Operationen unterschiedslos als gleichwerthig abgehandelt werden, so ist diese Zusammenstellung durchaus nicht zweckmässig; denn nicht allein die Indicationen für beide Operationsmethoden sind verschiedene, auch die Prognose für die Operirte ist nicht dieselbe, ob man den streng conservativen Scheidenschnitt oder den radicalen Scheidenbauchschnitt anwendet, der in den meisten Fällen bevorzugt wird, wenn man eine gleichzeitige Entfernung von Eileiter- oder Eierstockstumoren beabsichtigt. Wohl kann auch der Scheidenbauchschnitt eine conservative Methode darstellen, wenn man z. B. eine nicht am Beckenboden fixirte einkammerige Pyosalpinx durch Schnitt eröffnet; da man aber in diesem Falle sofort nach der Eröffnung des Sackes durch Anlegen von Klemmen, durch die man die Pyosalpinx an der Scheidenwand fixirt, für einen vollkommenen Abschluss der Bauchhöhle sorgt, so ist diese Operation dem Scheidenschnitt gleichwerthig und wird daher mit diesem besprochen werden. In allen anderen Fällen aber, sei es, dass wir nach Eröffnung des Peritoneum Fixationen lösen, sei es, dass wir an den Eileitern oder Eierstöcken operiren oder dieselben entfernen wollen, sei es endlich, dass wir bei der Peritonitis durch Eröffnung des Peritonealsackes eine Drainage desselben herbeizuführen suchen, ist die Kolpocoeliotomia grundverschieden von dem hinteren Scheidenschnitt und unterscheidet sich von diesem dadurch, dass eine mehr oder weniger ausgedehnte Verletzung des Bauchfelles stattfindet.

Der hintere Scheidenschnitt.

Der hintere Scheidenschnitt kommt vor Allem in Betracht bei hinter dem Uterus gelegenen Eiter- oder Blutansammlungen, wobei es für die Therapie vollständig irrelevant ist, ob der Abscess oder die Blutung sich innerhalb der Bauchhöhle (intraperitoneal) — Perimetritis exsudativa — Haematocele retrouterina — oder ausserhalb derselben (extraperitoneal), sei es in einer präformirten Höhle (den Tuben, — Pyosalpinx, Hämatosalpinx), oder in einem nicht präformirten Raum, den Parametrien oder dem Ligamentum latum (Parametritis suppurativa, Phlegmone oder Haematom des Ligamentum latum entwickelt hat. Für die Behandlung kommt allein in Betracht, dass die zu eröffnende Höhle leicht oder wenigstens ohne Nebenverletzung von Darm oder anderen wichtigen Organen zu erreichen ist, und ferner, dass durch die Eröffnung auch der Zweck, eine vollständige Entleerung der Höhle erreicht wird. Dieses wird stets möglich sein bei einem einkammerigen Abscess, während wir bei doppelseitiger Erkrankung in vielen Fällen, bei mehrkammerigen Säcken fast stets den Scheidenschnitt als unzureichende Operation verwerfen und sie durch eine radicale ersetzen müssen, falls wir Dauerheilung erzielen wollen. Aber auch bei einem einkammerigen Abscess wird der Erfolg der

Operation in manchen Fällen nur ein vorübergehender sein. Durch die Starrheit der Wandungen der Abscesshöhle, sowie durch die Unmöglichkeit, die Incisionsöffnung bei den Patientinnen lange genug offen zu halten, welche sich nach Entleerung des Eiters geheilt fühlen und daher nicht lange genug in klinischer Behandlung gehalten werden können, wird es naturgemäss zu einer Wiederansammlung des Eiters, zu einem Recidiv des Abscesses kommen. Wie Th. Landau betont, kann auch der Uterus, der sich vor die Incisionsöffnung legt, zu dem vorzeitigen Schluss derselben beitragen, einem Uebelstand, dem er in vielen Fällen durch ausgiebige Resection der betreffenden Uteruswand mit Erfolg vorbeugte und die er besonders bei retroperitonealen Beckenabscessen empfohlen hat, sowie bei intraperitonealen Abscessen, welche sich mehr nach der Scheide als nach den Bauchdecken zu entwickelt haben.

Der hintere Scheidenschnitt ist vor Allem dann anzuwenden, wenn die Geschwulst mit dem Douglasperitoneum verwachsen ist, in diesem Fall bietet die Operation keinerlei Unterschiede von der Eröffnung eines jeden oberflächlich gelegenen Abscesses.

Doch bevor ich auf die Ausführung des operativen Eingriffes eingehe, erscheint noch ein Punkt der Erwähnung werth, da er von maassgebender Wichtigkeit für die Ausführung der Kolpotomie ist und in allen Fällen den ersten Act derselben darstellt, die viel geschmähte und heftig befehdete Probepunction. Sie ist um so nothwendiger, da ihr Ergebniss in einer Anzahl der Fälle die Ausführung der Kolpotomie als zwecklos erscheinen lässt und uns veranlassen wird, unseren Operationsplan zu ändern. So konnte ich auf Grund der Probepunction in einem Falle, über den ich unter „vaginale Radicaloperationen“ näher berichten werde, die maligne Natur des Tumor feststellen, in manchen anderen Fällen wieder, in denen aus der Schwere der Krankheitserscheinungen die Anwesenheit von Eiter vermuthet wurde und in denen die Punction seröse Flüssigkeit ergab, brachte die voll ausgeführte Punction den Kranken andauernde Heilung. Selbst eine unvollständige Punction kann bei Hydrosalpinx zum vollständigen Schwunde des Tubeninhalts führen, eine Erscheinnng, welche Landau in seiner Monographie über Tubensäcke durch die Annahme erklärt, dass die übermässig gedehnte und gelähmte Tubenmusculatur nach Verringerung der Flüssigkeitsmenge sich zusammenzieht und durch die wegsamen Oeffnungen den Inhalt auszutreiben vermag. Wahrscheinlich ist aber auch die nicht mehr übermässig gedehnte Tube im Stande, den Inhalt zu resorbiren und zur Ausscheidung zu bringen, wie mir folgender Fall zu beweisen scheint. Bei einer 24 jährigen Patientin, welche mich wegen Schmerzen in der rechten Seite des Unterleibes consultirte — derselbe hat seit 4 Monaten an Stärke zugenommen, fand ich einen mannesfaustgrossen cystischen Tumor von ovaler Gestalt, welcher dem Beckenboden und dem Uterus dicht anlag. Bei der am 28. IX. 95 vorgenommenen Probepunction wurden 5 ccm einer hellbraunen, stark eiweisshaltigen Flüssigkeit entleert, die nur wenige Eiterkörperchen enthielt (Hydrosalpinx). Am nächsten Tage ist der Tumor wesentlich kleiner und verschwindet unter ruhiger Lage, während die Patientin sich wohl fühlt und fieberfrei ist, im Verlauf von 8 Tagen vollständig. Die Urinsecretion war in den ersten Tagen stark vermehrt. Zur Zeit dauert die Heilung an.

Bei der Punction ist strengste Desinfection der Scheide selbstverständlich, ausserdem ist es nothwendig, dass der zu punctirende Tumor nicht nur dem Scheidengrunde anliegt, sondern auch während der Dauer der Punction bis nach Entfernung des Troicart andauernd durch Druck von den Bauchdecken aus der Scheide anliegend erhalten wird. Scheidenspiegel und Anhaken des Uterus sind überflüssig und lästig, da besonders bei Einführung des Speculum ein palpatorisches Punctiren, wie es Landau empfiehlt, unmöglich ist. Die Punction führe ich nur in den seltensten Fällen mittels einer Pravaz'schen Spritze aus, und zwar nur dann, wenn es sich allein um eine Probepunction handelt, ein weiterer Eingriff — Incision oder Exstirpation — aber wegen der örtlichen Verhältnisse nicht sofort angeschlossen werden kann, und falls man die Anwesenheit von Eiter mit Sicherheit ausschliessen zu können glaubt. Kann aber eine eventuelle Schnittoperation sofort angeschlossen werden, oder wird eitriger Inhalt vermuthet, so macht man die Punction, und zwar ebenso wie die mit der Pravaz'schen Spritze ausgeführte Probepunction, nur unter Leitung des in die Scheide eingeführten Zeigefingers der linken Hand mittels eines langen, dünnen, von Landau empfohlenen Troicarts, der am oberen Viertel eine zweite nach unten abgebogene Ausflussöffnung hat, der Stachel wird, da ein kleiner conischer Ansatz in die vordere Ausflussöffnung eingesetzt ist, nicht vollständig herausgezogen. Verbindet man nun die nach unten abgebogene Ausflussöffnung mittels Gummischlauchs mit einer mit übermangan-

saurer Kalilösung gefüllten Fürbringer'schen Flasche, so ist der Eintritt von Luft in den zu punctirenden Sack unter allen Umständen ausgeschlossen. Bei der Punction sind ebenso wie bei der Incision die seitlich von dem Uterus gelagerten Theile, in denen die Art. uterina verläuft, zu vermeiden und ist dieselbe im hinteren Scheidengewölbe, an einer Stelle des Abscesses, welche der Scheide möglichst nahe liegt, vorzunehmen. Unter zahlreichen Punctionen sah ich nur einmal eine stärkere Blutung aus einem kleinen Ast der Art. uterina; und zwar handelte es sich um eine Patientin mit ausgesprochenem Herzfehler, dieselbe gab nachher an, dass sie bei jeder kleinsten Verwundung die schwersten Blutungen hätte.

Ergiebt die Probepunction Eiter, den wir in einer einkammerigen Höhle vermuthen, oder aber handelt es sich um seröse Flüssigkeit, die trotz vorangegangener Punction sich wieder ansammelte, so ist die breite Eröffnung der Höhle anzuschliessen, und zwar bleibt der Troicart unverändert liegen, um uns den richtigen Weg zu weisen. Auf ihm gleitet das Messer oder, nach der Empfehlung von Vogel, das Vogel'sche zangenförmige Dilatatorium, in das der Troicart genau hineinpasst, ungefährlich in die Höhle. Höher gelegene Abscesse, bei denen man häufig fingerdicke Schwarten zu durchtrennen gezwungen ist, eröffne ich gleichfalls auf der Sonde, gewöhnlich mittels Paquelin. In diesem Falle ist man allerdings gezwungen, die Scheide allseitig durch Ecarteure zu schützen, doch hat man den Vortheil, dass man in den meisten Fällen, da die Blutung gering zu sein pflegt, sofort ein Drain einführen kann, während man sonst bei stärkerer Blutung, je nach ihrem Ursprung, entweder Klemmen anlegen, oder eine Jodoformgaze-Tamponade ausführen muss, deren Entfernung und Ersetzen durch ein Drain am nächsten Tage für die Kranke oft recht schmerzhaft ist. Vielfach eröffnet man auch derartig hochsitzende Abscesse nach Schröder's Vorschlag, indem man nach breiter Eröffnung im hinteren Scheidengewölbe sich durch die Schwarte mit dem Finger einen Weg bahnt und den Abscess mit dem Finger anbohrt; ein Verfahren, das nach Schröder nicht allein sehr schwierig, sondern auch nicht ungefährlich ist; beides, Schwierigkeit und Gefährlichkeit, wird jedenfalls wesentlich herabgesetzt, wenn man den Troicart liegen lässt und ihn als Wegweiser zur Eröffnung des Abscesses in oben angegebener Weise benutzt. Sobald der Abscess eröffnet ist, ist es das Wichtigste, dass man durch Einführung des Zeigefingers und bimanuelle Untersuchung sich davon überzeugt, dass die Verwachsung mit dem Beckenboden eine hinreichend feste ist, und dass ein vollständiger Abschluss der Bauchhöhle vorhanden ist. Ist dieses der Fall, so ist nach genügender Erweiterung der Incisionsöffnung mittels Kornzange, und nach Einführung eines kreuzförmigen Gummidrains, die Operation beendet. Besteht aber keine vollständige Verwachsung des Abscesses mit dem Douglas, wie wir es namentlich bei frischer Pyosalpinx finden, so müssen wir durch Anlegen von kurzmäuligen Klemmen, welche die Salpinxwand mit der Scheide verbinden, für einen Abschluss der Bauchhöhle sorgen, der bald, in Folge der sich bildenden Verwachsungen, zu einem dauernden wird.

Hochliegende para- und perimetritische Exsudate eröffnet Veit nach den Mittheilungen von Siefart vom Parametrium aus, und diesen Weg benutzte er auch für den Scheidenbauchschnitt, um Myome, Ovarialtumoren und Tubenerkrankungen zu operiren. Zu dem Zweck löst er auf der betreffenden Seite die Blase ab und präparirt das Lig. latum frei, unterbindet und durchschneidet es und verschafft sich so einen freien Ueberblick für das Operationsfeld.

Für eine zweckmässige Drainage habe ich wiederholt versucht, mir Doppelcanülen aus Metall zu construiren, um einen frühzeitigen Verschluss der Scheidenwunde, welche sich gewöhnlich sehr schnell verkleinert, zu verhüten. Doch haben sich diese weniger bewährt als die Gummidrains. Bessere Erfolge scheint Vogel mit seinen elastischen, aus federndem Draht geformten Metalldrains gehabt zu haben.

In einer eingehenden Arbeit über Drainage wendet sich Boisleux gegen die Capillardrainage mit Gaze, weil sie den Ausfluss des Eiters nicht genügend sichert, und führt die weniger günstigen Resultate in 15 mit dieser Drainage behandelten Fällen (darunter 4 Beckenabscesse, 2 mal Pyosalpinx) auf die Art der Drainage zurück. Im Gegensatz hierzu sah er unter Anwendung des Kreuzdrains, das er nicht allein bei Eröffnung von Abscessen, sondern auch bei Lösung von Adhäsionen und bei Entfernung von Tuben und Ovarien (Scheidenbauchschnitt) anwendet, stets vollständige, rasche Heilung in 60 Fällen, unter diesen befanden sich 11 Beckenabscesse, 23 Perimetritiden, 9 Beckenausschwitzungen(?), 1 Ovarialabscess, 5 mal Pyosalpinx, 4 mal einseitige, 7 mal doppelseitige Perioophoritis. Das Kreuzdrain, welches Boisleux anwendet, ist oben geschlossen, um eine Reizung des Rectum zu verhüten, in das Innere legt er einen dünnen

Streifen Jodoformgaze, um eine Gerinnung im Innern des Drains zu verhindern. Im Gegensatz zu Boisleux, welcher intraperitoneale Einspritzungen mit 3% Borsäurelösung resp. ½% Carbollösung und regelmässige Vaginalverbände befürwortet, habe ich nach dem Vorschlag von Landau ein möglichst inactives Verfahren der Nachbehandlung mit gutem Erfolg angewendet. Das Drain bleibt 10—14 Tage liegen und wird nur entfernt, wenn der Eintritt von Fieber oder das Aufhören des Ausflusses Retentionen anzeigt; zur Beseitigung des Secrets werden Vaginalausspülungen vorgenommen. Eine eingehende Besprechung des hinteren Scheidenschnittes fand bei der Discussion über die Behandlung der Beckeneiterungen auf dem internationalen gynäkologischen Congress zu Genf im September 1896 statt. Aus den interessanten Verhandlungen will ich nur hervorheben, dass vor allem Laroyenne, der als Vorkämpfer dieser Methode in Frankreich gilt, sowie seine Schüler Blanc, Gouillioud, ferner M. Vincent, La Bonnardière und Adenot dieselbe bei allen Beckeneiterungen, welche auf medicamentöse Behandlung nicht zurückgehen und vom hinteren Scheidengewölbe zu erreichen sind, anwenden. Laroyenne benutzt zur Ausführung einen gerieften Troicart (trocart cannelé), auf dem das Messer in den Abscess gleitet, er erreichte eine Mortalität von nur 2—3%.

Auch Henri Hartmann, der den Scheidenschnitt, jedoch nur bei einseitiger Erkrankung und nicht zu hohem Sitze des Abscesses anwendet, berichtet über 21 auf diese Weise geheilte Fälle. Regnier operirte 46 mal ohne Todesfall. Wenn er auch in der Folge 9 mal eine Hysterektomie, 4 mal eine Laparotomie anschliesseu musste, die Operation also in einer Anzahl von Fällen unwirksam ist, so ist sie doch weniger gefahrvoll als die Radicaloperation oder die Coeliotomie, sie lässt den Frauen ferner die Ovarien und die Menstruation, und damit auch die Möglichkeit einer Schwangerschaft, die in der That bei 3 Frauen nach diesem Eingriffe eintrat. — Henrotin operirte 78 mal ohne Todesfall, Rodriguez (Klinik von Tuffier) 16 mal bei Pyosalpinx, 14 mal trat Heilung ein, eine Frau starb, eine behielt eine Fistel. Howard Kelly wendet die Schnittoperation auch in allen Fällen an, in denen eine Fistel in die Blase oder in das Rectum führt, er sah vollständige Heilung in 15 Fällen, unvollständige in 9, keine Heilung in 4 Fällen eintreten. Zweimal erfolgte eine Perforation von Rectum oder Darm, eine Frau starb in Folge von Eindringen von Eiter in die Bauchhöhle; eine wiederholte Eröffnuug war in 5 Fällen nothwendig, der Anschluss einer Radicaloperation in 3 Fällen.

Wesentlich ungünstiger urtheilt Richelot über den hinteren Scheidenschnitt, der stets die Gefahr einer Wiederkehr der Erkrankung hinterlässt; er wendet denselben nur an bei acuten peritonealen Abscessen, welche im Puerperium entstehen, einkammerig sind, und bei denen er eine Betheiligung der Adnexe ausschliessen zu können glaubt. Tubensäcke eröffnet er mittels Incision nur bei jugendlichen Personen, wenn die Erkrankung noch nicht längere Zeit besteht, so dass eine grössere Starrheit der Wandungen nicht anzunehmen ist; als letzte Indication gelten für ihn acute septische Processe, in denen die Schwere der Erkrankung jeden ernsteren Eingriff verbietet. Er hält mit Pozzi, Reverdin, Segond und Doyen nur die breite Eröffnung des Abscesses durch den Schnitt für statthaft, nicht aber die Eröffnung im Dunklen auf einem Troicart. Im Gegensatz dazu benutzt Sänger den gewöhnlichen Thermocauter, um chronische einseitige Abscesse oder vereiterte Hämatocelen zu eröffnen.

Ausser diesen Angaben existiren aus den letzten Jahren nur wenige Mittheilungen über die Erfolge des hinteren Scheidenschnittes. In den meisten Publicationen werden wie z. B. in den Boisleux'schen die Resultate des Scheidenschnittes nicht von denen des Scheidenbauchschnittes geschieden.

Ueber 34 in der Landau'schen Klinik mittels des hinteren Scheidenschnittes behandelte, vorwiegend solitäre Beckenabscesse berichtet Vogel ausführlich. Von diesen Frauen sind 23 geheilt, 7 gebessert und 4 ungeheilt; in den Fällen, in welchen es sich um einkammerige Abscesse handelte, trat stets glatte und dauernde Heilung ein.

Auch Körte berichtet, dass er in einer Reihe von Fällen durch die vaginale Incision bei Exsudaten, welche das ganze Becken ausfüllten, ein Schwinden von Fieber, Schmerzen und von Reizerscheinungen des Peritoneum gesehen habe.

Ich habe im letzten Jahr 6 mal den hinteren Scheidenschnitt ausgeführt, hiervon sind 3 Frauen glatt geheilt, und zwar wurde bei der ersten Frau ein hochgelegener, einseitiger, parametraner Abscess, in dem 2. Falle eine grosse, nach Extrauteringravidität entstandene Hämatocele retrouterina, deren Resorption sich lange hinzog und andauernd Beschwerden machte und deren Incision vor Allem wegen leichter Temperatursteigerung bedingt war, mittels Paquelin cröffnet. Bei

der dritten Frau wurde ein linksseitiger Pyosalpinx und ausserdem ein linksseitiger, als Ovarialabscess gedeuteter Abscess eröffnet. Unter Heilung ist hier selbstverständlich keine Restitutio ad integrum zu verstehen, denn in den meisten Fällen bleibt eine mehr oder weniger starke Infiltration bestehen, welche sich jedoch unter passender resorbirender Behandlung, besonders unter dem Gebrauch von Moorbädern, weiter zurückbildet. Die Heilung besteht aber ausser in dem Umstande, dass sich keine neue nachweisbare Eiteransammlung bildet, vor Allem in dem Aufhören der Beschwerden. Von den 3 Frauen, denen die Operation zwar Besserung, aber nicht Heilung in dem angedeuteten Sinne brachte, kam die eine Frau wegen eines rechtsseitigen extraperitonealen Abscesses, der Temperatursteigerungen bis 39° verursachte, zur Operation. Da die Temperatur sofort abfiel, und mit Ausnahme einer Nachblutung nach 24 Stunden, welche durch Anlegen zweier Klemmen und Tamponade leicht gestillt wurde, keinerlei Störung der Reconvalescenz eintrat, verliess Patientin gegen den ärztlichen Rath schon am 9. Tage die Klinik. Bald nach der Entlassung trat ein Wiederansteigen der Temperatur ein, welches die Heilung um $2^1/_2$ Woche verzögerte. Im 5. und 6. Fall bestanden mehrfache Abscesse, trotzdem wurde der Scheidenschnitt angewendet, da in dem einen Falle die vaginale Radicaloperation nicht zugegeben wurde, in dem anderen dagegen des zur Zeit sehr schlechten Allgemeinbefindens wegen dieselbe nicht angezeigt schien. Letztere Patientin kam wegen ausgedehnter extra- und intraperitonealer doppelseitiger Exsudate, hochfiebernd (40,8), mit unregelmässigem, aussetzendem, leicht unterdrückbarem Puls, mit bronchitischen Erscheinungen zur klinischen Aufnahme. Wiederholtes Erbrechen bestand bei der Aufnahme, bei jedem Versuch, sich aufzurichten, traten Ohnmachtsanfälle ein. Durch mehrfache Incisionen mit dem Vogel'schen zangenförmigen Dilatatorium resp. der höher gelegenen Abscesse mittels Paquelin gelang es, die Patientin so weit herzustellen, dass sie nach 9 Wochen gebessert entlassen werden konnte. Die Erfahrungen in diesem Falle bewogen mich, die Versuche mit dem Metalldrain aufzugeben, denn es bildete sich bei der Patientin am 10. Tage nachdem das Metalldrain eingelegt war, ein für den Finger durchgängiger Durchbruch nach dem Mastdarm und infolge hiervon eine Mastdarmscheidenfistel, die aber vor der Entlassung der Frau mit Erfolg geschlossen wurde. Im October 1896, $^3/_4$ Jahre nach der Operation, sah ich die Patientin zum letzten Male, sie hat an Gewicht zugenommen, das Allgemeinbefinden war befriedigend; da aber in der linken Seite sich ein fast faustgrosser mit dem Mastdarm communicirender Abscess findet und in dieser Seite häufig stärkere Schmerzen eintreten, so wird sie sich voraussichtlich über kurz oder lang noch der vaginalen Radicaloperation unterziehen müssen.

Bei der sechsten Patientin endlich fand sich eine rechtsseitige acute Hydrosalpinx, linksseitige Pyosalpinx und ein retrouteriner extraperitonealer Abscess. Die Hydrosalpinx wurde punctirt, Abscess und Pyosalpinx mit dem Vogel'schen Instrument eröffnet. So gelang es, die Patientin im Verlauf von 8 Wochen so weit zu bessern, dass ein Landaufenthalt ermöglicht wurde. Zur Zeit, ein halbes Jahr nach der Operation, hat die Patientin keinerlei Beschwerden mehr im Unterleib, wohl aber ist noch ein gänseeigrosser Pyosalpinx deutlich nachweisbar, der mittels einer feinen Fistel mit der Scheide communicirt. Die Kranke hat also eine perforirte Pyosalpinx zurückbehalten, ein Misserfolg, dessen Eintritt nach dem Scheidenschnitt auch Veit erwähnt und der für ihn die Veranlassung war, gegen diese Methode der Eröffnung von Tubensäcken zu sprechen. Trotzdem hat aber die Patientin keinerlei Beschwerden mehr, sie hat sich wesentlich erholt und fühlt sich wohler als je, ein Resultat, welches bei den complicirten Verhältnissen von Tubensäcken und extraperitonealem Abscess durch die Laparotomie nicht zu erreichen gewesen wäre; ob dieses durch die ihr von mir vorgeschlagene vaginale Radicaloperation erreicht wäre, bei der sie jedenfalls die Menstruation eingebüsst hätte, wage ich nicht zu entscheiden.

Litteratur.

1. Laroyenne: Lyon. méd. 1886. 21 févr.
2. Richelot: Bulletin de la Société de chir. 2. Juillet 1890.
3. Th. Landau, Berl. klin. Wochenschr. 1892, No. 38.
4. Th. Landau, Centralbl. f. Gyn. 1892, No. 35.
5. Gouillioud: Congr. de gynéc. Bruxelles 1892. Congr. franç. de chir. 1894.
6. L. Landau, Ueber Tubensäcke, Arch. f. Gyn. Bd. 40, Heft 1.
7. L. Landau, Berl. klin. Wochenschr. 1894, No. 22 bis 24.
8. Veit, Körte, Verh. d. Berl. med. Ges. 1894, Bd. 1, S. 132.
9. Vogel, Wien. med. Woschenschr. 1894, No. 38 bis 44.
10. Boisleux, Centralbl. f. Gyn. 1894, S. 1281.
11. Siefart, Deutsch. med. Wochenschr. 1896, S. 462.
12. La Bonnardière: Annal. de gynéc. et d'obst. janv. et févr. 1896.

13. Internat. Congr. zu Genf 1896. Annal. de gynéc. et d'obstet 1896. Sept. Henri Hartmann, Laroyenne, Regnier Richelot, Bouilly, Howard Kelly, Sänger, Henrotin, Rodriguez.

Kolpocoeliotomia posterior.

Bereits in den 50er Jahren versuchte Atlee retrouterin tief im Douglas gelegene Tumoren durch einfache Spaltung des hinteren Scheidengewölbes freizulegen und zu entfernen, Versuche, die zwar zeitweise in Vergessenheit geriethen, in den folgenden Jahrzehnten aber wieder und wieder erprobt wurden (Battey u. A.), ohne dass sich diese Methode gegen die Erfolge, welche die Laparotomie dank des antiseptischen und aseptischen Vorgehens aufweisen konnte, zu behaupten im Stande gewesen wäre. Es lag dieses nicht so daran, — wie Mackenrodt meint — dass die Technik der Scheidenoperationen eine unvollkommene war. In der That ist gerade die Technik des hinteren Scheidenbauchschnittes in vielen Fällen eine äusserst einfache, ein Vorzug dieser Operation gegen den vorderen Scheidenbauchschnitt. Vielmehr war man in den früheren Jahrzehnten viel strenger in der Stellung der Indicationen zu den Operationen, als in den letzen Jahren, in denen die günstigen Operationsresultate Einzelner die Grenzen für die Operationen über Gebühr erweitern. Man operirte nicht jede kleine Cyste und nicht jeden Tubensack, viel weniger noch aber gaben Verwachsungen der Adnexe oder des Uterus eine Veranlassung zur Operation. Jene Fälle aber, deren wegen man früher im Allgemeinen eine Laparotomie machte, in denen ausgedehnte Tumoren bestanden, die vielfach mit Därmen oder mit dem Beckenperitoneum verwachsen waren, jene Fälle, in denen die Frauen Zeit ihres Lebens invalide waren, sie werden niemals durch den hinteren Scheidenbauchschnitt geheilt werden können. Die Fortschritte und die glänzenden Erfolge der Operationstechnik sind also nur insofern die Ursache für die Rehabilitation des altehrwürdigen Scheidenbauchschnittes, als durch sie die Indicationen für denselben erweitert wurden. Wer aber die Grenzen für die Operation nicht zu weit steckt, der wird stets nur relativ wenig Fälle finden, in denen der hintere Scheidenbauchschnitt anwendbar ist; aber in diesen wenigen Fällen ist derselbe berufen, durchaus segensreich zu wirken, da er eine wesentlich ungefährlichere Methode für die Entfernung der betreffenden Tumoren darstellt als die Coeliotomia ventralis oder vaginalis anterior. Es ist daher ein Verdienst von Mackenrodt, dass er methodisch diese Operation wieder einführte und durch seine Mittheilungen dazu beitrug, dass dieselbe in den geeigneten Fällen angewendet wurde, wenn man auch mit den Indicationen, welche er für diese Operation aufstellte, nicht übereinzustimmen braucht.

Die Vorzüge dieser Operation vor der Coeliotomia ventralis sind dieselben, wie die der schon besprochenen Scheidenoperationen; die Vorzüge vor dem vorderen Scheidenbauchschnitt bestehen vor Allem in der grösseren Einfachheit der Technik und darin, dass Verwachsungen des Uterus, welche seine Entwicklung bei einer nachfolgenden Geburt unmöglich machen, wie bei der zum Abschluss der Coeliotomia vaginalis anterior vorgenommenen Vaginifixation, nicht beobachtet sind; dass Verlagerungen lebenswichtiger Organe nicht stattfinden, wie es bei der genannten Operation nicht selten mit der Blase geschieht. Der Hauptvorzug der Kolpocoeliotomia posterior ist aber, dass wir, falls es uns nothwendig erscheint, den Douglas offen lassen können und so eine ausgiebige Drainage erzielen. Dieser Vorzug ist um so bedeutender, da bei dieser Operation die Bauchhöhle an ihrem tiefsten Punkt eröffnet wird, durch die Drainage also ein dauernder Abfluss gesichert erscheint. Aus diesem Grunde ist auch das Vorhandensein eines noch infectiösen Inhaltes in einer Pyosalpinx oder in einem Ovarialabscess, dessen Platzen unter diesen Umständen bei einem Leibschnitt die schwersten Folgen haben könnte, weniger gefahrvoll für die Operirte.

Die Nachtheile dieser Operation gegen den Leibschnitt sind dieselben wie die aller Scheidenoperationen. Die Uebersichtlichkeit ist eine geringere und kann nicht durch Beckenhochlagerung verbessert werden, während es bei der Coeliotomia ventralis selbst in den schwierigsten Fällen gelingt, durch die Beckenhochlagerung eine genügende Uebersichtlichkeit zu erzielen. Der Operateur muss also palpatorisch operiren, er muss lernen mit der Hand nicht nur zu schneiden, sondern auch zu fühlen, was er schneidet. Trotzdem ist die Bezeichnung des Operirens im Blinden, — ein Schlagwort, das gegen diese Scheidenoperation gebraucht wird, — nicht zutreffend; denn in den meisten Fällen, die überhaupt für diese Operation geeignet sind, gelingt es durch zweckmässige Anwendung von Ecarteuren, sowie durch Anhaken der nach der Incision des Douglas freigelegten tiefsten Stelle des zu entfernenden Tumors, mittels Kugelzangen oder scharfer Häkchen, eine gewisse Uebersicht-

lichkeit zu gewinnen und nicht selten Adhäsionen unter Controlle des Auges abzubinden.

Die Vorbereitung der Kranken und die Desinfection der Genitalien ist dieselbe wie bei der Totalexstirpation. Die Technik der Operation ist folgende. Bei allen den Tumoren, welche entstanden sind durch entzündliche Processe, die vom Endometrium fortgeleitet sind, oder bei denen durch dieselbe Ursache, die zur Entstehung der Adnextumoren geführt hat, auch eine Erkrankung des Endometrium erzeugt ist, wie bei der durch Gonococcen hervorgerufenen Pyosalpinx bei gleichzeitiger Endometritis gonorrhoica, wird eine ausgiebige Abrasio mucosae uteri ausgeführt. Alsdann wird der Douglas durch Längs- oder Querschnitt mit dem Messer oder mit dem Thermokauter (Döderlein) eröffnet. Boisleux zieht den Längsschnitt vor, um die Lig. sacro-uterina, die wichtigsten Stützen der Gebärmutter, zu erhalten. Ist der zu entfernende Tumor jetzt in der Wunde sichtbar, so wird durch Anhaken ein Entschlüpfen desselben in die Bauchhöhle verhindert. Alsdann überzeugt man sich durch Eingehen mit dem Finger in die Peritonealhöhle, ob Adhäsionen bestehen, die eventuell stumpf gelöst werden, während gleichzeitig, wie es Mackenrodt empfiehlt, die freie Hand durch Druck von den Bauchdecken die Organe entgegendrängt. Dieses bimanuelle Operiren erleichtert die Operation wesentlich und erspart uns den Uterus künstlich zu retrovertiren, was häufig recht schwierig ist. Gottschalk erreicht diese Retroversio uteri, indem er vorher die Blase von der Cervix abpräparirt. Ist flüssiger Inhalt in dem Tumor (Ovarialcyste, Salpinx) so wird er mit einem Troicart entleert, der lang genug sein muss, um eine Verunreinigung der Scheide zu verhüten. Alsdann drängen die über den, mittels Kugelzange oder Häkchen fixirten Tumor, fortgeleiteten Finger, den Tumor in die Scheidenwunde, in der derselbe nach Möglichkeit gestielt wird. Handelt es sich um Entfernung von Tuben und Ovarien, so wird jetzt eine Klemme über den oberen Rand des Ligamentum latum bis zum Isthmus tubae gelegt, und bei nicht eitrigem Inhalt durch central von ihr angelegte Seidenligaturen ersetzt. Alsdann wird die Wunde im hinteren Scheidengewölbe bis auf eine kleine für die Einlegung eines Gazestreifens bestimmte Oeffnung geschlossen. Ist jedoch ein eitriger oder infectiöser Inhalt in den Adnextumoren gewesen, so halte ich es für zweckmässig, die Klemmen, oder bei breiterem Stiele auch 2 kürzere Klemmen liegen zu lassen, da wir auf keine andere Weise eine so sichere Blutstillung und gleichzeitige Drainage des Stumpfes erreichen können; nach 48 Stunden entferne ich die Klemmen. Auf einen Unterschied der u. A. von Döderlein empfohlenen Klemmenbehandlung bei dieser Operation im Gegensatz zur Totalexstirpation möchte ich noch hinweisen, da derselbe bisher nicht erwähnt ist, andererseits aber für die Beurtheilung resp. Verurtheilung der Klemmenbehandlung von Bedeutung ist. Während man nach der Totalexstirpation die Lig. lata, an welche die Klemmen angelegt sind, in die Scheide herabziehen kann, die Klemmen also gewissermaassen extraperitoneal liegen lässt, muss man bei der Kolpocoeliotomie dieselben durch den Peritonealschlitz reponiren, man muss sie also intraperitoneal lagern und dementsprechend die die Därme vor dem Druck der Klemmen schützende Gaze hoch in die Bauchhöhle hinaufführen, wenn man eine Fixation der Gebärmutter in einer pathologischen Lage, und die Entstehung von para- und perimetritischen Verwachsungen vermeiden will, die später nicht minder starke Beschwerden verursachen, als das Leiden, zu dessen Beseitigung die Operation ausgeführt wurde. Aus diesem Grunde halte ich eine Klemmenbehandlung, welche ich bei der gleichzeitigen Entfernung der Gebärmutter unter allen Umständen empfehlen würde, bei der Erhaltung des Uterus nur für geboten, wenn man bei eitrigen Processen behufs Drainage den Peritonealschlitz weit offen zu lassen gezwungen ist.

Die Kolpocoeliotomia posterior kommt vor Allem in Frage, bei retro-uterin gelegenen Tumoren, welche tief im Becken liegen oder sich in dasselbe hinabdrücken lassen, deren Grösse ihre Entwickelung durch den Peritonealschlitz zulässt oder die sich durch Punction derartig verkleinern lassen, dass ihre Entfernung möglich ist. Bedingung für die Operation ist natürlich, dass die Natur der Geschwulst oder die Beschwerden, welche dieselbe verursacht, überhaupt einen grösseren operativen Eingriff rechtfertigen. Starke Verwachsungen mit den Därmen müssen dabei auszuschliessen sein. Sollte es sich erst bei der Operation zeigen, dass diese doch bestehen, so ist der Operationsplan zu ändern und sofort die Laparotomie anzuschliessen, falls nicht eine doppelseitige Erkrankung eine vaginale Radicaloperation bedingt. Vor Allem kommen also für den hinteren Scheidenbauchschnitt Ovarialcysten, und in seltenen Fällen die nicht geplatzte Tubengravidität der ersten Monate in Betracht. Für die geplatzte Extrauteringravi-

dität ist nach meiner Ansicht der Leibschnitt dieser Operation, ebenso wie der Coeliotomia vaginalis anterior, vorzuziehen. Auch Wertheim betont, ebenso wie Abel, dass gerade bei Tubenschwangerschaft die vaginale Coeration am 14. Tage geheilt entlassen werden. Die Abbildung füge ich bei, weil sie eine Anomalie der Tube zeigt und zwar finden sich zwei wohlausgebildete Nebenostien (O. aI u. O. aII), ausserdem eine Nebentube (N).

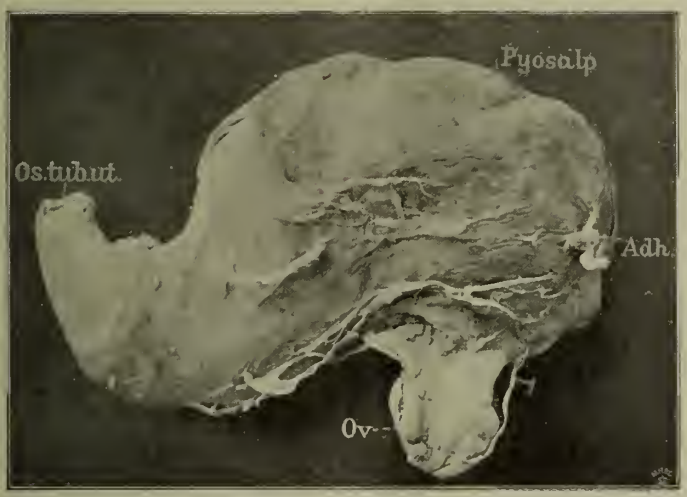

Fig. 1.
Erklärung: Os. tub. ut. = Ostium tubae uterinum. — Ov. = Ovarium. — Adh. = Adhaesionen. — Pyosalp. = Pyosalpinx.

liotomie nicht am Platz sei, da es zu starken Blutungen kommt und es nicht gelingt, so conservativ vorzugehen, wie bei der Laparotomie. Besonders gilt dieses von der weiter vorgeschrittenen Extrauteringravidität; Ludwig konnte nur durch die schleunigst ausgeführte Laparotomie eine Kranke, bei welcher der hintere Scheidenbauchschnitt versucht worden war, vor dem Verblutungstode retten.

Fehling verlor eine Patientin infolge Verblutung, bei welcher wegen Tubenabort die Kolpotomia posterior mit anschliessender Drainage ausgeführt war.

Mit Vortheil anwendbar ist hingegen die Kolpocoeliotomia posterior bei Hydrosalpinx, die trotz voraufgegangener Punctionen recidivirte, bei einseitiger Haemato- oder Pyosalpinx. Als Beispiel gebe ich die Abbildung einer Pyosalpinx wieder (Fig. 1), bei der ziemlich ausgedehnte Verwachsungen mit dem Beckenboden bestanden. Das Präparat entstammt einer 30jährigen Nullipara; die Patientin konnte nach vollständig reaktionsloser Reconvalescenz geheilt entlassen werden.

Die zweite Abbildung stellt einen kleinen Ovarialtumor dar von einer 24 jährigen Frau (1 p + 1 ab). Der Tumor war durch Verwachsungen, welche nach einer Abrasio entstanden waren, im Douglas fixirt, und verursachte die heftigsten Beschwerden, welche unverändert trotz mehrwöchiger klinischer Behandlung (Moorbäder, Massage) fortbestanden. Die Kranke konnte nach der Operation am 14. Tage geheilt entlassen werden. Die Abbildung füge ich bei, weil sie eine Anomalie der Tube zeigt und zwar finden sich zwei wohlausgebildete Nebenostien (O. aI u. O. aII), ausserdem eine Nebentube (N). Das Infundibulum (J) mit der Fimbria ovarica (F. o.) ist abgeschnürt von dem Eileiter und hängt nur durch ein schmales Verbindungsstück (V) mit demselben zusammen.

Fig. 2.

Auch Myome lassen sich auf diesem Wege entfernen und zwar nicht nur subseröse Myome der hinteren Wand, sondern nach Mackenrodt auch submucöse Myome, welche sich ohne operative Erweiterung der Cervix

uteri nicht entwickeln lassen. Zu dem Zweck spaltet man die hintere Uteruswand in der Mitte, und vernäht dieselbe nach Entfernung des Myoms wieder.

Von Mackenrodt und auch von Boisleux werden als wichtigste Indicationen für den hinteren Scheidenbauchschnitt einfache Verwachsungen der Adnexe und des Uterus mit und ohne Dislocation desselben aufgestellt. Wenn nach Mackenrodt's eigenen Worten früher nicht Wenigen eine zur Heilung dieser Verwachsungen, „aus so winziger anatomischer Veranlassung unternommene Laparotomie, als ein Schiessen mit Kanonen auf Sperlinge" erschien, so wird es wohl auch nicht Wenige geben, welche dasselbe von dieser Operation meinen. Um so mehr werden dieselben Recht behalten, da um ein Wiederverwachsen der Gebärmutter in der alten Lage zu verhindern, eine gleichzeitige den Uterus in einer normalen Stellung fixirende Operation, (nach Mackenrodt's Vorschlag die Vesicifixation) nothwendig ist. Neue Verwachsungen der Adnexe aber lassen sich nicht vermeiden; um ihre Entstehung möglichst einzuschränken und um die Beweglichkeit des Uterus zu fördern, räth Boisleux 14 Tage nach der Operation mit einer Massagecur zu beginnen. So wird denn hoffentlich die Anzahl der Aerzte, welche auch in unserer operativen Aera die Verwachsungen der Gebärmutter durch consequent durchgeführte resorbirende Behandlung und vor Allem durch die Lösung nach B. Schultze zu heilen streben, die Verwachsungen der Adnexe aber ausserdem durch die in diesen Fällen besonders indicirte Massage auch ohne Operation zu heilen suchen, nicht geringer werden.

Endlich ist der hintere Scheidenbauchschnitt auch von Boisleux bei allgemeiner Peritonitis und von Löhlein bei tuberculösem Ascites empfohlen. In einem Falle, in dem ich denselben versuchte, konnte derselbe nicht den tödtlichen Ausgang abwenden. Es handelte sich um eine 33jährige Multipara (4 p + 1 ab.) welche, nachdem sie vom 19./X.—28./X. 1896 ihre letzte Menstruation überstanden hatte, wiederholt ohnmächtig umgefallen sein soll, trotzdem aber in einer hiesigen Poliklinik Hilfe suchte. Hier wurde sie am 4./XII. narkotisirt und mit der Diagnose Haematocele retrouterina nach Haus entlassen. Ich fand die Patientin am 5./XII. schwer collabirt, fiebernd, das Abdomen aufgetrieben, seitlich eine 2 Finger breite Dämpfung, welche bei Lagewechsel verschwand; eine Probepunction ergab Eiter in der Bauchhöhle. Da eine Ueberführung in die Klinik bei dem elenden Zustand der Patientin nicht rathsam erschien, eröffnete ich im Hause breit den Douglas und konnte nach vorausgegangener Spaltung eines extraperitonealen Abscesses noch $^1/_3$ l Eiter aus der Bauchhöhle entleeren. Anfangs besserte sich das Befinden der Frau, der Leib wurde weich, die Temperatur normal, auch der Puls ging auf 76 zurück, das Erbrechen liess nach; aber schon in den nächsten Tagen verfiel die Patientin rapid, so dass am 8./XII. der Exitus letalis eintrat. Die Section ergab ausser der allgemeinen Peritonitis und dem extraperitonealen Abscess, durch dessen Durchbruch in die Bauchhöhle die Peritonitis entstanden war, eine Gravidität in der vierten Woche.

Der hintere Scheidenbauchschnitt ist in den letzten Jahren besonders von Mackenrodt empfohlen worden, derselbe hat ihn bis Juni 1896 in mehr als 40 Fällen ausgeführt, in denen er sich ihm glänzend bewährte. Die erste Operation machte Mackenrodt im September 1894; und zwar operirte er bei einfachen perimetritischen Adhäsionen, bei Tubenverschluss und Hydrosalpinx zur Oeffnung oder Abtragung der Tuben, ferner bei eitrigen Adnextumoren, sowohl bei frischen Eiterungen, als auch bei alten perforirten Eiterhöhlen. Ausserdem führte er diese Operation aus bei Tubenschwangerschaft (in 6 Fällen), bei Cysten, bei faustgrossen Myomen, und endlich zur Entfernung der normalen Tuben, um bei einer Frau mit hochgradig verengtem Becken Sterilität herbeizuführen. Schon vorher wurde diese Operation von Lwoff (derselbe hatte 1892 schon 12 Fälle derartig operirt) und von seinem Schüler Tepploff wieder empfohlen, der im Jahre 1895 über 36 Fälle berichtet, in denen theils die entzündeten Tuben und Ovarien — und zwar in 3 Fällen beide Tuben und Ovarien — theils Ovarialcysten (7 mal) entfernt wurden. 3 mal wurden mittels dieser Operation Verwachsungen gelöst. Alle Kranke genasen, und zwar 14 reactionslos, bei den übrigen traten einmalige (9) oder mehrmalige Temperatursteigerungen ein. Einmal glitt die Ligatur von der Arteria spermatica ab, jedoch konnte die Blutung durch Tamponade gestillt werden.

Gottschalk führte die Operation aus bei Ovarialabscessen, Ovarialcysten, Tuboovarialcysten, Eitertuben, Uterusmyomen und in 2 Fällen von abgestorbener Eileiterschwangerschaft in annähernd 60 Fällen ohne Todesfall. In welchen Fällen er hierbei den Scheidenbauchschnitt, in welchen er den hinteren Scheidenschnitt ausführte, ist aus seinen Angaben nicht ersichtlich. Jedenfalls hat er aber schon 1894 den typischen

Scheidenbauchschnitt angewendet, da er in der Discussion der Berl. med. Gesellschaft angab, dass er die erkrankten Organe vorsichtig abtastete, ihre Verwachsungen löste und, nachdem sie frei geworden und hervorgezogen waren, abband.

Ausserdem haben Döderlein, Steffeck, Polk, Burrage, Boisleux, Bouilly, Gouillod, v. Erlach u. A. in den letzten Jahren den hinteren Scheidenbauchschnitt ausgeführt, und ihre Erfolge, sowie die der oben angeführten Autoren sprechen dafür, dass diese Operation wohl nicht wieder vergessen werden wird, da sie in dazu geeigneten Fällen uns gestattet, in einer relativ ungefährlichen Weise uns Zugang zu den erkrankten Organen zu verschaffen.

Litteratur:

1. Gottschalk: Verh. d. Berl. med. Ges. 1894, Bd. I, S. 146.
2. Mackenrodt: Beitr. z. Geb. u. Gyn., Festschr. f. Aug. Martin, 15. VII. 1895, S. 96. — Berl. med. Gesellsch. 26. II. 1896, Berl. klin. Woch. 1896, S. 237. Disc. 18. III. 1896. Berl. klin. Woch. 1896, No. 15, 16. u. 18. Gottschalk, Dührssen, Landau. — Ges. f. Geb. u. Gyn. z. Berlin, 28. II. 1896, Zeitsch. f. Geb. u. Gyn., Bd. 34, S. 348. — Sammlg. klin. Vortr. (Volkmann) N. F. 156, Juni 1896.
3. Bouilly: Congr. f. Geb. in Bordeaux, 8.—14. VII. 1895, ref. Mon. f. Geb. u. Gyn. 1895, Bd. II, S. 430.
4. Döderlein: Disc. in der Ges. f. Geb. z. Leipzig, 14. Dec. 1895. Centralbl. f. Gyn. 1896, S. 863.
5. Boisleux: Verh. d. Deutsch. Ges. f. Gyn. (Wien) 1895, S. 744. — Centralbl. 1892, S. 561.
6. Teploff: Centralbl. f. Gyn. 1895, S. 671.
7. W. L. Burrage: Bost. med. and surg. Journ., Bd. 134. 30. Jan. 1896, ref. Schmidt's Jahrb. Bd. 250, S. 247.
8. Steffeck: Berl. klin. Woch. 1896, S. 978.
9. Polk: Med News 1896, 4. Jan. S. 2.
10. Löhlein: Ther. Wochensch. 38. 1896. ref. Schmidt's Jahrb. 1896, Bd. 252, S. 163.
11. Ludwig: Geb. gyn. Ges. zu Wien. 19. Mai 1896.
12. Werthcim: ib. Centralbl. 1896, S. 1226.
13. Abel: Berl. med. Ges. 20. I. 1897. Berl. klin. Woch. 1897, S. 124.

Sonderabdruck aus „Therapeutische Monatshefte“ 1897. Juni.

(Verlag von Julius Springer in Berlin N.)

Fortschritte und gegenwärtiger Stand der vaginalen Operationstechnik.

Von

Dr. Edmund Falk in Berlin.

[Fortsetzung.]

Vaginale Totalexstirpation und vaginale Radicaloperation.

In dem letzten Abschnitt dieser Arbeit will ich die zuerst in Frankreich, jetzt aber auch in Deutschland immer mehr in Aufnahme gelangende vaginale Radicaloperation zusammen mit der Totalexstirpation besprechen. Denn eine Trennung dieser Operation ist zur Zeit nicht möglich, da die Totalexstirpation nur einen Abschnitt der Radicaloperation, und zwar den ersten, den wichtigsten und technisch schwierigsten, darstellt. Die Operationsmethoden sind dieselben, ob man die Absicht hat, eine krebsig entartete Gebärmutter zu entfernen, bei der man, besonders wenn der Körper der Sitz der Erkrankung ist, nach dem Stand der heutigen Erfahrungen gleichfalls die Anhänge mit entfernt, oder ob man wegen Erkrankung der Anhänge, um sich zu ihrer Entfernung Platz zu machen, zuerst die Gebärmutter exstirpirt.

Es ist nun keineswegs meine Absicht, sämmtliche Veränderungen zu beschreiben, welche die Operationstechnik der Entfernung der Gebärmutter von der Scheide aus, von ihrer Einführung in die operative Gynäkologie durch Czerny i. J. 1879 bis zur gegenwärtigen Zeit durchgemacht hat, ich werde allein über den heutigen Standpunkt der Gynäkologie zur Frage der Totalexstirpation, ihrer Berechtigung und über Vorzüge und Nachtheile der verschiedenen Methoden berichten. Einen Theil dieser Frage haben Leopold Landau und Theodor Landau in einer Monographie über die vaginale Radicaloperation geschildert und mit glänzendem Erfolg gelöst, so dass ich bei der Besprechung des betreffenden Operationsverfahrens nicht viel mehr als ein Referat dieser Arbeit geben kann.

Besprechen wir zuerst die Indicationen für die Totalexstirpation. Sie wurde bei ihrer Einführung allein gegen den Krebs der Gebärmutter empfohlen, und auch heute noch geben die bösartigen Erkrankungen, das Carcinom und das Sarkom, die häufigste Veranlassung zur Entfernung der Gebärmutter. Aber auch bei dieser Erkrankung hat sich die Zahl der Fälle, in denen die Operation anwendbar ist, mit den Fortschritten der Technik vermehrt. Bedingung für die Vornahme der Operation ist es, dass wir glauben, alles Krankhafte entfernen zu können, dieser Indication liess sich, so lange man durch die Operationsmethode gezwungen war, sich bei dem Abbinden der Ligamente dicht an der Uteruskante zu halten, nur genügen, wenn der Uterus frei beweglich war, wenn sich ein Ergriffensein der Parametrien ausschliessen liess. Selbst eine einseitige Infiltration derselben in geringfügigster Ausdehnung musste unter diesen Umständen die Operation werthlos erscheinen lassen. Seitdem man aber gelernt hat, den Uterus aus seiner Verbindung mit der Blase und dem Mastdarm auszulösen und, bevor man eine Naht oder Klemmen anlegt, vor die äusseren Genitalien zu entwickeln, hat man die Möglichkeit, zuerst das Lig. latum auf der weniger erkrankten Seite zu durchtrennen, und alsdann kann man die Gebärmutter soweit nach der durchtrennten Seite herüberziehen, dass man das Lig. latum der noch nicht durchtrennten Seite bis dicht an den Beckenrand frei präpariren und die Abbindung resp. Abklemmung weit von der Uteruskante entfernt vornehmen kann. Anders verhält es sich, wenn das retrocervicale Gewebe, besonders wenn die Ligamenta sacro-uterina von der Neubildung ergriffen sind, oder wenn von der Vorderfläche der Cervix aus das Carcinom auf die hintere Blasenwand in grösserer Ausdehnung übergegangen ist. Hier haben wir keine Möglichkeit, alles Krankhafte zu entfernen, und auch ein Ausbrennen mit dem Thermokauter wird nichts nützen; in allen diesen Fällen stehen wir der Erkrankung in Bezug auf Heilung durch einen operativen Eingriff machtlos gegenüber; die Operation muss daher in diesen Fällen unterlassen werden. Ob die Ligamenta sacro-uterina und ob die Basis des Lig. lat. von einer carcinomatösen Infiltration frei sind, davon überzeugt man sich, wie es besonders Hofmeier betont, vor der Vornahme der Operation durch eine genaue Untersuchung in Narkose vom Rectum aus.

Wie die Berechtigung der Totalexstirpation gegen den Krebs der Gebärmutter, und zwar besonders in Folge der Arbeiten von Schauta, Abel und Th. Landau, auch bei dem Carcinom der Portio fast allgemeine Anerkennung gefunden hat, so hat sich in gleicher Weise auch bei Myomen, falls der Kräfteverfall, der durch den Blutverlust erzeugt wird, oder falls die durch das Myom hervorgerufenen Beschwerden derartig sind, dass sie eine eingreifende Operation rechtfertigen, die vaginale Totalexstirpation ihr Bürgerrecht erworben, und zwar ist die Grösse der Geschwulst bis zu einer gewissen Grenze ohne Bedeutung für die Ausführbarkeit der Operation, da wir in der zerstückelnden Methode, dem von Péan angegebenen Morcellement, ein Hilfsmittel haben, den zu entfernenden Uterus so zu verkleinern, dass sein Durchgang durch die Scheide und die Stielbildung behufs sicherer Blutstillung ermöglicht wird. Von einzelnen Autoren sind Fälle beschrieben, in denen die Geschwulst, die sich erfolgreich auf vaginalem Wege entfernen liess, bis zum Nabel reichte. Doch ist, falls die Geschwulst über Kleinkindskopfgrösse hat, ihre Entfernung durch den Bauchschnitt leichter, und die Resultate sind namentlich nach den neueren Operationsmethoden nicht ungünstiger, als bei der vaginalen Operationsmethode.

In dem Maasse aber, als mit dem Fortschritt der vaginalen Operationstechnik die Resultate der Totalexstirpation günstigere wurden, als die Operation aufhörte, eine direct lebensgefährliche zu sein, wurden in ihr Bereich nicht nur Erkrankungen gezogen, welche selbst das Leben bedrohten, wie das Carcinom und in gewissen Fällen das Myom, ferner anderweitige Erkrankungen, welche lebensgefährliche, auf anderem Wege nicht stillbare Blutungen erzeugten (Perforation des Uterus, recidivirende glanduläre Endometritis), man wandte sie auch an bei Erkrankungen, die der Kranken nur den Lebensgenuss beeinträchtigten oder die Arbeitsfähigkeit beschränkten; so zur Heilung des Gebärmuttervorfalles, und zwar nach den von Schauta aufgestellten Indicationen, falls bei denselben die anderen ungefährlicheren Operationsmethoden vergeblich versucht sind, oder falls dieselben wegen hochgradiger seniler Atrophie des Beckenbodens nicht ausführbar sind, ferner wenn der Vorfall wegen Verwachsungen im Becken sich nicht reponiren lässt, oder endlich, wenn er mit einem Myom complicirt ist, das selbst keine Beschwerden hervorruft, wenn in Folge dieser Complicationen aber eine dauernde Reposition unmöglich ist.

In diese Rubrik, des Operirens wegen nur bedingter Lebensgefahr, ist auch die von Péan zuerst vorgeschlagene Totalexstirpation bei schweren Beckeneiterungen zu rechnen. Dieselbe bewirkt, da sie eine ausgiebige Drainage der Abscesshöhlen sichert, dass periuterine Abscesse, welche sich in nicht präformirten Räumen ausgebildet haben, zur Heilung gelangen und dadurch, dass sie die Eingangspforte für die Infection, die Gebärmutter, ausschaltet, dass auch diejenigen Eiterungen, welche sich in einem präformirten Raum angesammelt haben — Pyosalpinx, Ovarialabscess — allmählich schwinden, da die betreffenden Theile nach dem Abbinden der zuführenden Gefässe atrophiren. Da man aber bei einer eingreifenden Operation erstreben muss, dass durch sie eine volle Heilung erzielt wird, dass, wenn möglich, alles Kranke entfernt wird, dieses aber durch die Péan'sche Operation nicht geleistet wurde, so führten Doyen und unabhängig von ihm in Deutschland L. Landau principiell bei den complicirten Beckeneiterungen neben der Entfernung der Gebärmutter auch die gleichzeitige Entfernung der erkrankten Adnexe aus und schufen so die vaginale Radicaloperation. Ausser bei den complicirten Beckenabscessen, in denen zum Theil Durchbrüche nach Blase oder Darm bestehen, ist die vaginale Radicaloperation als Methode der Wahl nach Landau auch gerechtfertigt bei uncomplicirten eitrigen und einfach entzündlichen Zerstörungen der Uterusanhänge, überall da, wo die Doppelseitigkeit des Leidens sichergestellt ist. In vielen Fällen werden aber die Verwachsungen der Adnexe mit den Därmen derartig ausgedehnt sein, dass eine Trennung derselben ohne Gefahr für die Kranke nicht möglich ist. In diesen Fällen bleibt uns nur übrig, entweder, wie es Landau vielfach mit Erfolg that, die vaginale Operation mit einer abdominalen Coeliotomie zu verbinden, oder aber die Péan'sche Castratio uterina allein auszuführen. Selbstverständlich ist es, dass auch bei doppelseitiger Erkrankung, mag es sich um entzündliche oder eitrige Veränderungen der Anhänge handeln, nur die Fälle operirt werden dürfen, welche derartige Beschwerden machen, dass die Kranke dadurch arbeitsunfähig ist oder dauernd sich krank fühlt. Diejenigen Fälle hingegen, die gar nicht selten sind, in denen trotz bestehender schwerer, complicirter Beckeneiterungen nur geringe subjective Störungen vorhanden sind, bedürfen ebenso wenig einer chirurgischen Behandlung, wie etwa die Kugel, die jahrelang im Körper steckt; wenn wir uns auch nicht verhehlen wollen, dass in dem einen

oder anderen Falle, ebenso wie durch Senkung der Kugel dem Träger Gefahr drohen kann, auch der abgekapselte Eiterherd durch einen Durchbruch eine acute Gefahr zu erzeugen im Stande ist, so ist diese Gefahr doch immerhin geringer, als die der Operation selbst, und geringfügige Beschwerden sind leichter zu ertragen, als die Ausfallserscheinungen, welche nach Entfernung von Gebärmutter und Eierstöcken bei jugendlichen Personen sich einzustellen pflegen.

Bei einseitiger Erkrankung der Adnexe ist die Radicaloperation contraindicirt, hier tritt die ventrale Coeliotomie oder die Colpocoeliotomia vaginalis anterior oder posterior in ihr Recht. Lässt sich jedoch eine einseitige maligne Erkrankung der Adnexe vor der Operation sicher diagnosticiren, so halte ich in diesem Falle, um möglichst radical zu operiren, die gleichzeitige Entfernung der Gebärmutter und der erkrankten Anhänge von der Scheide aus, also die Ausführung der vaginalen Radicaloperation für indicirt. Ich hatte Gelegenheit auf Grund dieser Indication bei einem primären einseitigen Tubencarcinom die Radicaloperation auszuführen. Das Präparat demonstrirte ich der Berl. med. Gesellsch. am 11. 3. 96, da die mikroskopische Untersuchung des Präparates einige ergänzende Befunde liefert für die erschöpfende Schilderung, welche Sänger und Barth in einer Monographie in dem Martin'schen Handbuch der Krankheiten der weiblichen Adnexorgane geben, da ferner die Kenntniss dieser Erkrankung, wenn sie auch in den letzten Jahren wiederholt beschrieben ist, im Ganzen sind bis jetzt 22 Fälle von primärem Tubencarcinom veröffentlicht, noch nicht 10 Jahre zurückreicht, so gestatte ich mir an dieser Stelle den Fall ausführlicher zu schildern, um dazu beizutragen, dass diejenigen Fragen, welche über die Natur der Tubencarcinome noch umstritten sind, geklärt werden.

Ein Fall von primärem Tubencarcinom.

Die 53jährige Patientin L. consultirte mich wegen der Beschwerden, welche ihr ein Vorfall der Scheide verursachte und wegen Schmerzen, welche seit $^1/_4$ Jahr in der linken Seite des Unterleibes aufgetreten waren. Sie gab an, ihre erste Blutung mit 15 Jahren und alsdann regelmässig alle 14 Tage gehabt zu haben. Nur im 24. und 30. Jahre war die Blutung vorübergehend unregelmässig, hielt 6 resp. 11 Wochen fast andauernd an. Geheirathet hat sie mit 21 Jahren, sie hat nie geboren und ihrer Angabe nach auch nie eine Fehlgeburt überstanden. Mit 47 Jahren trat sie, ohne Beschwerden zu haben, in das Klimacterium. In den letzten zwei Jahren entstand ein Scheidenvorfall, den die Kranke durch Einführen von Leinwandlappen zurückzuhalten versuchte. Seit ca. 3 Monaten traten Schmerzen in der linken Seite des Unterleibes ein, die in das linke Bein ausstrahlten. Beunruhigt wurde die Kranke vor allem dadurch, dass in der letzten Zeit ihr Aussehen schlechter geworden wäre, dass sich seit 8 Tagen Frösteln eingestellt hatte, und weiter dadurch, dass seit 3 Tagen blutiger Ausfluss aus der Scheide bestand.

Die Frau machte, trotz der bestehenden Körperfülle und des Vorhandenseins eines reichlichen Panniculus adiposus einen kachektischen Eindruck, die Gesichtsfarbe ist fahl, wachsartig. Herz und Lungen sind gesund, im Urin, dessen spec. Gewicht 1011 ist, ist kein Eiweiss und Zucker nachweisbar. Die Gebärmutter ist klein, liegt etwas nach rechts, sonst in normaler Stellung, an der atrophischen Portio ist keine Ulceration vorhanden, die rechten Anhänge sind frei. Links neben dem Uterus, mit ihm zusammenhängend, ist ein faustgrosser, cystischer, nicht beweglicher Tumor nachweisbar, an dem Unebenheiten nicht zu fühlen sind und der dem hinteren Scheidengewölbe dicht anliegt.

Die vorgenommene Probeauskratzung ergiebt, dass die Innenfläche der Gebärmutter glatt ist, anscheinend ohne Unebenheiten, für eine mikroskopische Untersuchung verwerthbare Schleimhautfetzen werden nicht erhalten. Durch den Befund liess sich also nur das Vorhandensein eines Tubensackes feststellen, das kachetikske Aussehen der Kranken, das Wiederauftreten eines blutigen Ausflusses 6 Jahre nach der Menopause machten hingegen das Vorhandensein einer bösartigen Geschwulst wahrscheinlich und um hierüber Aufklärung zu erhalten, machte ich die Probepunktion der cystischen Geschwulst. Mittels Pravaz-Spitze entleerte ich 5 ccm einer blutigen Flüssigkeit, welche filtrirt sehr viel Eiweiss enthielt, keine colloide Beschaffenheit zeigte. Mikroskopisch fand ich in derselben ausser zahlreichen wohl erhaltenen rothen Blutkörperchen, spärlichen weissen Blutzellen zusammenhängende Gewebsfetzen, welche aus polymorphen, theils runden, theils unregelmässig polygonalen, verschieden grossen, stark verfetteten, meist einkernigen Zellen bestanden, wie sie nebenstehende Skizze zeigt.

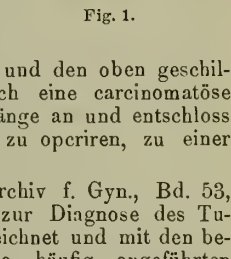

Fig. 1.

Nach diesem Befunde[1]) und den oben geschilderten Symptomen nahm ich eine carcinomatöse Erkrankung der linken Anhänge an und entschloss mich, um möglichst radikal zu operiren, zu einer

[1]) Wenn Eckardt (Archiv f. Gyn., Bd. 53, S. 183) die Probepunktion zur Diagnose des Tubencarcinoms als falsch bezeichnet und mit den bekannten, gegen dieselbe so häufig angeführten Gründen bekämpft, so kann ich nur erwidern, wie ich es S. 148 bereits ausgeführt habe, dass ich zahllose Probepunktionen gesehen und zahlreiche selbst gemacht habe, ohne einen schädlichen Einfluss derselben — Vereiterung eines Cysteninhaltes etc. — beobachtet zu haben. Gerade dieser Fall aber, in dem ohne Probepunktion eine Operation voraussichtlich unterblieben wäre, spricht für den Vortheil derselben. Eine Aussaat von carcinomatösen Keimen kann man verhindern, wenn der Tumor, der selbstverständlich nur punktirt werden darf, wenn er dem Scheidengewölbe dicht anliegt, durch Druck von den Bauchdecken aus dem Scheidengewölbe andauernd angedrängt erhalten wird und wenn man die Probepunktion erst dann ausführt, wenn man vorbereitet ist, eine Operation event. direct folgen zu lassen, falls die in wenigen Minuten vollendete mikroskopische Untersuchung die Bösartigkeit der Geschwulst ergiebt.

gleichzeitigen Entfernung der Gebärmutter mittels der vaginalen Radicaloperation, da diese Operation zweifellos leichter und weniger gefahrvoll für die Kranke ist, als die Amputation der Gebärmutter mittels Coeliotomia ventralis, welche Eckardt für diese Erkrankung empfiehlt, in seinem Falle aber wegen des schlechten Allgemeinbefindens nicht ausführen konnte.

Die Operation wurde am 4. März 1896 in Aethernarkose ausgeführt.

Nach Umschneiden der Portio mittels eines ringförmigen Schnittes, dem ein Längsschnitt der vorderen Scheidenwand von 2 cm Länge angefügt wird, wird die Blase stumpf abpräparirt, die Plica vesicouterina eröffnet, desgleichen die hintere Gebärmutterfläche losgelöst und das Corpus uteri nach Eröffnung des Douglas anteflectirt. Die rechten Anhänge erweisen sich beim Abtasten als normal; es wird darauf das rechte Ligamentum latum in eine einzige Klemme gefasst und central von dieser durchschnitten. Der Uterus lässt sich jetzt, nachdem die leicht löslichen Adhäsionen, welche den linksseitigen Tumor im kleinen Becken fixiren, abgeschält sind, bis vor die Scheide ziehen, sodass der centrale Pol der Cyste zu Gesicht kommt. Diese wird unter Controle des Auges mittels eines langen Troicarts punktirt, sodass eine Verunreinigung der Scheidenwunde vermieden wird. Es entleert sich hämorrhagische Flüssigkeit, in der zahlreiche graurothe zottige Massen suspendirt sind. Mittels einer Ovarialklemme, welche über die Punktionsöffnung gelegt wird, lässt sich der Tumor leicht vorziehen, das linke Ligamentum latum wird bis über das Ligamentum infundibulo-pelvicum mit zwei Klemmen versorgt. Endlich werden fünf kleine Klemmen an die hintere Scheidenwand und den hinteren Peritonealsaum angelegt. Da keine Blutung mehr besteht, werden ein centraler und vier seitliche Gazestreifen eingeführt, der erstere zum Schutz der Därme, bis ca. 2 cm über die Spitzen der Klemmen. — Ein Dauerkatheter wird eingelegt. Der Verlauf der Reconvalescenz war ein normaler, am 2. Tage gingen Blähungen ab, nach 48 Stunden wurden die Klemmen, am 6. Tage die Gazestreifen entfernt. Am 7. Tage erfolgt nach Ricinusöl reichlicher Stuhl. Die Temperatur war normal, nur in der Nacht nach der Abnahme der Klemmen hielt sie sich 2 Stunden auf 38,5°, während sie am Abend vorher und ebenso am nächsten Morgen normal war. Vom 7. Tage ab werden regelmässige Scheidenausspülungen mit Kal. permang.-Lösung gemacht. Am 19. Tage steht Patientin auf und wird am 24. Tage entlassen.

In den folgenden Monaten fühlte sich Patientin wohl, sie nahm Anfangs an Gewicht zu, bekam ein besseres Aussehen, der Ausfluss war äusserst gering; das Wohlbefinden dauerte bis Anfang August, also 5 Monate nach der Operation. Am 2 August trat, während Frau L. beim Stuhlgang stark drängte, eine heftige Blutung aus der Scheide ein, welche von einem Arzt durch Tamponade gestillt wurde.

Die Blutung war veranlasst dadurch, dass sich ein Recidiv in der Narbe gebildet hatte und zum Platzen derselben führte. Der Recidivknoten war wallnussgross, ausserdem fanden sich Infiltrate im ganzen kleinen Becken. In den folgenden Monaten wuchs die Geschwulst rapid, sie führte zum Durchbruch der Blase, verlegte den Darm fast vollständig und füllte schliesslich die ganze Leibeshöhle bis zum Nabel aus. Patientin starb am 7. X., 7 Monate nach der Operation.

Bei der Section fand sich der ganze Beckenboden in eine gangränöse Masse verwandelt, retroperitoneal, innig mit dem Coecum zusammenhängend eine zweifaustgrosse grauweisse, weiche Geschwulst.

Das durch die Operation gewonnene Präparat zeigt folgendes:

Die Gebärmutter ist klein, atrophisch, ihre Höhle $4^1/_2$ cm lang. Das Endometrium, das im übrigen vollständig glatt ist, zeigt in der Gegend des rechten Ostium tubae eine bohnengrosse prominente Stelle. Die linke Tube ist in ihrem uterinen Theil ca. 2 cm intact, sie bildet alsdann eine sackartige Erweiterung, das abdominale Ende ist geschlossen, von Fimbrien ist nichts mehr nachweisbar. Im Innern finden sich nach Entleerung der hämorrhagischen Flüssigkeit frei beweglich noch zahlreiche graurothe zottige Massen. Die Wand der Tube ist im Maximum $^1/_2$ cm stark, an einzelnen Stellen bis 1 mm dünn. In der Wand derselben finden sich in das Innere hervorragend bis bohnengrosse, grauweisse, derbere Knoten, ausserdem kleinere und grössere papilläre Wucherungen, ähnlich denen die frei in dem Tubensack lagen.

Das linke Ovarium ist atrophisch, sonst vollständig normal.

Die mikroskopische Untersuchung ergab folgendes:

Bei einem Schnitt durch den Theil der Tubenwand, auf dem sich die graurothen zottigen Massen finden, sehen wir eine Schicht circulär verlaufenden Bindegewebes, es folgt alsdann eine durch Picrolithioncarmin homogen gelb gefärbte Schicht, in der nur spärlich längs getroffene Muskelfasern nachweisbar sind. Die oberste sehr breite Schicht ist sehr stark mit Rundzellen durchsetzt, welche stellenweise in dichten Haufen zusammenliegen. — Hier fanden sich zweireihige stark gewundene Epithelzüge, welche in Folge ihrer Windungen Knäuel bilden. Ausserdem aber fanden sich zahlreiche Epithelzapfen, welche sich auch bei genauester Durchsicht nicht in die soeben beschriebenen Epithelzüge zerlegen lassen, die vielmehr typische Carcinomalveolen darstellen. Wohl aber findet sich an ihnen theilweise centraler Zerfall, und auf diese Weise entsteht an den Stellen, an denen die centrale Masse ausgefallen ist, ein Bild, das einer Drüse ähnlich ist.

Ein zweites Präparat stellt einen senkrechten Schnitt durch einen festeren Knoten der Sackwand dar. Nach aussen finden wir quer getroffene Musculatur mit grossen Arterien und Gefässen, welche theilweise mit Rundzellen vollgepfropft sind, alsdann folgt eine Lage längs getroffener Musculatur. In diese dringen aus der obersten, vielfach kleinzellig infiltrirten Schicht Epithelmassen hinein, welche z. Th. in Form von längsgestreckten Zapfen zwischen die Muskelzüge gelagert sind, z. Th. deutlich alveolären Bau haben, und die von einem bindegewebigen Gerüst umschlossen sind.

In der obersten Schicht endlich finden wir in wirrem Durcheinander verlaufende Züge von in einfacher Lage auf einer centralen Bindegewebsaxe aufsitzenden Cylinderepithelien, die wie in Figur 2 deutlich der Sänger'schen Priesterkrause gleichen und die hier gegen ein grösseres Gefäss (*Gf*) convergiren. Die Sänger'sche[2]) Schilderung passt wörtlich für diese Abbildung, „die einzelnen Fältchen der Krause bergen einen oft kaum wahrnehmbaren Kernstrang aus hellem lockerem Bindegewebe, dem in einfacher, nur scheinbar an vielen Stellen mehrfacher Lage Cylinderepithelien aufsitzen."

Fig. 3 hingegen zeigt wie sich die Epithelzapfen in der 2. Schicht zwischen die Musculatur *Tbm* einschieben, sie zeigt uns bei starker Vergrösserung

[2]) Max Sänger und Just. Barth: Die Krankheiten der Eileiter von A. Martin, S. 240.

inen soliden Alveolus (Ca_1), an dem ein Entstehen durch Zusammenschluss mehrerer papillärer Ausäufer“ (Sänger) nicht erkennbar ist, vielmehr ist ier, wie Eckardt annimmt, wahrscheinlich die

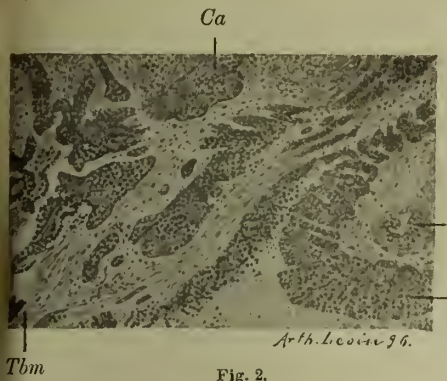

Fig. 2.

Tbm = Tubenmusculatur. *Ca* = Carcinom.

roliferation der Zellen zu schnell vor sich gegangen, so dass es nicht mehr zur Bildung von Papillen ekommen ist.

An der Gebärmutter zeigt sich nirgends ein eichen einer Herdbildung, die erwähnte bohnenrosse prominente Stelle zeigt mikroskopisch nur

der Entwicklung des Carcinoms verschlossen war[3]). Er verdient besonderes Interesse dadurch, dass es sich um die seltene Form von primärem Tubencarcinom mit papillär-alveolärem Bau handelte und dass er zusammen mit dem Eckardt'schen Falle beweist, dass sicher Tubencarcinome mit „Mehrschichtigkeit des Epithels und Bildung solider Krebszapfen, reiner Krebsalveolen“ (Eckardt) vorkommen. Einzig aber steht er durch die Combination mit Sarkom da; das Recidiv erschien unter der Form des Sarkoms. Als Analogon liesse sich höchstens anführen, dass sich in den als Sarkom beschriebenen Fällen von Senger[4]) und Sänger[5]) eine Betheiligung epithelialer Gebilde vorfand, und dass es neben dem Sarkom zur Bildung von Krebsalveolen ähnlichen Herden kam.

Für die Erkenntniss der Tubencarcinome bietet unser Fall Interesse wegen des Abganges blutiger Flüssigkeit (Hydrops tubae profluens) und wegen des Ergebnisses der Probepunktion.

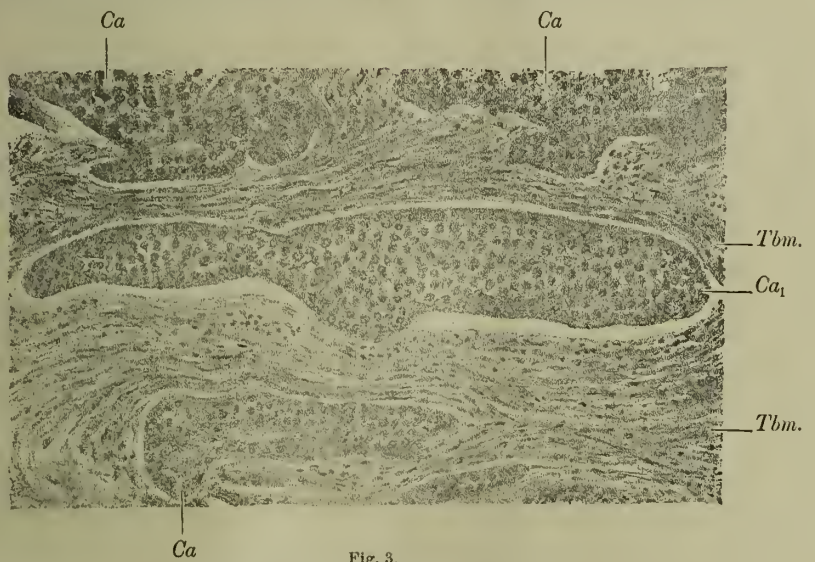

Fig. 3.

Tbm = Tubenmusculatur. *Ca* = Carcinom.

stark kleinzellig infiltrirtem Zwischengewebe rüsen, deren Epithelbelag z. Th. abgehoben in hrfacher Lage im Innern der Drüse liegt. Ein urchbruch ist nirgends nachweisbar, einzelne rüsen sind ectatisch erweitert, z. Th. mit Blut füllt.

Ein vierter Schnitt endlich aus der bei der ection gewonnenen Geschwulst zeigt, dass diese n Sarkom ist, in sehr spärlicher Intercellularsubanz finden sich dichtgedrängte kleine runde Zellen.

Die mikroskopischen Präparate sind alle von errn Dr. Abel, zum grossen Theil auch von errn Geheimen Medicinalrath Professor Virchow rchgesehen und bestätigt worden.

Der beschriebene Fall hat mit den andern veröffentlichten Fällen gemeinsam, dass sich um eine Frau in vorgerücktem Alter ndelte, und dass die Tube bereits vor

Für die Therapie endlich ist die Art der Operation von Wichtigkeit, ausser in dem v. Rosthorn'schen[6]) Falle ist bisher kein Fall mittels der vaginalen Radicaloperation zu heilen versucht worden.

---

[3]) Nur in dem Eckardt'schen Falle ist der Verschluss wahrscheinlich erst nach Entwicklung des Carcinoms eingetreten.

[4]) Centralbl. f. Gyn. 1886 S. 601.

[5]) Martin, Krankheiten der Eileiter, S. 284.

[6]) Verhdl. d. deutsch. Ges. f. Gyn. 6. Congress. Wien 1895 S. 469.

[Schluss folgt.]

Sonderabdruck aus „Therapeutische Monatshefte“ 1897. Juli.

(Verlag von Julius Springer in Berlin N.)

Fortschritte und gegenwärtiger Stand der vaginalen Operationstechnik.

Von

Dr. Edmund Falk in Berlin.

[Schluss.]

In der Ausführung der Exstirpation der Gebärmutter von der Scheide aus theilen sich die Gynäkologen nach der allgemeinen Annahme in zwei Richtungen, in solche, welche die Ligatur zur Stillung der Blutung anwenden, und in solche, welche Klemmen an die Ligamenta lata anlegen. Und doch ist die Anwendung der Klemmen oder Ligaturen keineswegs der charakteristische Unterschied zwischen der Operationsmethode von Czerny, Schröder, Olshausen und Doyen-Landau. Es kann jemand Klemmen gebrauchen und eine der ursprünglichen Czerny'schen Operation sehr ähnliche Operation ausführen, und andererseits kann man die letzte Operationsmethode mit der Ligatur vollständig durchführen; der Unterschied zwischen beiden besteht vielmehr darin, dass bei der Czerny'schen Methode die Gebärmutter in der ursprünglichen Lage bleibt und in dieser Lage eine Durchtrennung der Ligamente an keiner Stelle stattfindet, bevor nicht die zuführenden Gefässe versorgt sind, ein Princip, welches auch bei der Péan'schen Totalexstirpation mit präventiver Anlegung von Klemmen zur Geltung kommt. Bei der Doyen-Landau'schen Operation hingegen wird erst alles Auszuschneidende freigelegt, die Gebärmutter und, wenn erforderlich, die Anhänge werden bis in den Scheideneingang gebracht, ohne dass eine einzige Naht oder Klemme angelegt wird, sie werden gestielt, und jetzt erst, als Schluss der Operation erfolgt die Versorgung der Stiele behufs definitiver Blutstillung. Diese Methode ist also nur möglich, wenn es uns gelingt, die Gebärmutter so frei zu machen, dass wir sie nach vorn oder hinten umkippen können. Während wir dieses bei gutartigen Geschwülsten und entzündlichen Processen fast stets mit Hülfe der zerschneidenden Methoden erreichen, ist es bei dem Carcinom häufig unmöglich, denn bei diesem dürfen wir — mit wenigen Ausnahmen — wegen der unvermeidlichen Infections- und Dissemination sgefahr, die den Uterus zerstückelnden Methoden nicht anwenden. Ist also die carcinomatöse Gebärmutter durch ausgedehnte para- oder perimetritische Schwarten fixirt oder finden sich doppelseitige Adnextumoren, die sich nicht durch Punction so entleeren lassen, dass eine Beweglichkeit des Uterus erzielt wird, so müssen auch die Anhänger des Enucleations-Verfahrens als Methode des Zwanges die Exstirpation des Uterus in situ vornehmen, bei der eine präventive Blutstillung erforderlich wird.

Die Exstirpation des Uterus in situ aber, wie sie Olshausen ausführt und wie er sie auf dem X. internat. med. Congr. und auf dem 25. Congr. d. deutsch. Gesellsch. f. Chir. ausführlich schilderte, zerfällt, nachdem zuvor bei carcinomatöser Erkrankung alles weiche Gewebe weggekratzt und die Geschwürfläche mit dem Paquelin oder mit 30% Chlorzinklösung verschorft ist, in vier Acte: der Circumcision der Cervix, der stumpfen Lostrennung der Cervix von Blase und Ureteren, welche man hoch genug hinaufschieben muss, um bei der ersten Ligatur ein Mitfassen der Ureteren sicher zu vermeiden, der Versorgung der Lig. lata mittels

Massenligaturen, ohne den Uterus umzustülpen, vom eröffneten Douglas aus, wobei man, nachdem beiderseits die Arteriae uterinae unterbunden sind, die Seite, die frei von Infiltrationen ist, zuerst versorgt, und endlich Schluss des Peritoneum und der Scheide durch fortlaufende Catgutnaht, welche gleichzeitig im rechten und linken Wundwinkel den an seinen Ligaturen möglichst in die Vagina herabgezogenen Ligaturstumpf befestigt. Die mit dieser Methode von Olshausen erzielten Resultate sind vorzügliche, da er bei 139 seit dem 1. April 1894 operirten Frauen nur 3 Todesfälle zu verzeichnen hatte, davon findet sich unter den zuletzt operirten 100 Frauen nur ein letaler Ausgang, und dieser bei einer Frau, welche schon vor der Operation schwer septisch erkrankt war.

Da also in der That die Resultate Olshausen's derartig sind, wie sie wohl z. Z. von keinem Operateur besser erreicht werden, so könnte man zu dem Schluss kommen, dass die ursprüngliche Methode der Uterusexstirpation keiner Modification bedurft hätte, dass Klemmen-, Enucleations- und zerstückelndes Verfahren nicht hätten erfunden werden brauchen. Und doch mussten sie erfunden werden, da sie dazu dienten die Indicationen für die Uterusexstirpationen auszudehnen, da sie ermöglichten, auch diejenigen Fälle operabel erscheinen zu lassen, die früher auf vaginalem Wege wenigstens ein noli me tangere waren, und da sie endlich nach der Ansicht derjenigen, die sie beständig üben, auch in den Fällen, in welchen die ursprüngliche Exstirpationsmethode mittels Naht ausführbar war, dasselbe Ziel in leichterer Weise erreichten, in kürzerer Zeit, in schonenderer Art für die Kranke, und da in grösserer Ausdehnung eine Mortification der Gewebe eintritt, mit voraussichtlich besserem Resultat für die Dauer.

Die Anhänger der Exstirpation in situ haben sich den Anhängern des Enucleationsverfahrens schon in einem sehr wesentlichen Punkte genähert: während ursprünglich die Unterbindung der Lig. lata stets in gleicher Höhe auf beiden Seiten gemacht wurde, bindet Olshausen, nachdem er allerdings zuerst beiderseits die Art. uterina versorgt hat, das Lig. latum der einen Seite vollständig ab, um so auf der zweiten Seite die Ligaturen weiter rückwärts anlegen zu können.

Bei dem Enucleationsverfahren aber, und dieses ist sicher der Hauptvorzug desselben, haben wir die Möglichkeit beiderseits beliebig weit nach dem Beckenrande zu die Abklemmung resp. Unterbindung vorzunehmen. Handelt es sich um einen beweglichen, nicht stark vergrösserten Uterus, der sich also unzerstückelt entfernen lässt, so ist das Enucleationsverfahren folgendes: Nach Umschneidung der Portio wird das Collum aus dem pericervicalen Gewebe, und zwar wenn möglich, stumpf gelöst, indem man zuerst den Halstheil durch Durchtrennung des retrocervicalen Gewebes von dem Mastdarm lostrennt; hierbei eröffnet man den Douglas, alsdann löst man durch Hinaufschieben der Blase mit dem Finger die Verbindung zwischen Blase und Gebärmutter, und, indem man die Loslösung weit nach den Seiten ausdehnt, zwischen Ureteren und Uterus, eröffnet mit einem Scheerenschlag die Plica vesico-uterina und kann, da jetzt vor und hinter dem Uterus die Bauchhöhle eröffnet ist, die Gebärmutter durch Druck vom Douglas aus und durch gleichzeitigen Zug von vorn, mittels in den Fundus eingesetzter Hakenzange, nach vorn luxiren. Blase, Harnleiter und Darm sind dabei durch einen hinter der Blase eingeführten Ecarteur geschützt. Durch Einführen von einem oder zwei Fingern überzeugt man sich von dem Zustand der Anhänge, indem man an dem Isthmus tubae, der durch verstärkten Zug dem Auge sichtbar gemacht werden kann, mit dem Betasten beginnt und von hier nach den Seiten bis zum Lig. infundibulo-pelvicum sich weiter tastet; etwaige Verwachsungen werden dabei stumpf gelöst; sind die Anhänge erkrankt, handelt es sich um Eiter oder seröse Ansammlungen in den Tuben oder um Abscedirung des Ovarium, so werden die Anhänge vorsichtig tastend stumpf aus den Adhäsionen ausgeschält und durch Anlegen von breiten Ovarialzangen vor die Scheide gezogen, grössere Cysten oder Eiteransammlungen werden vorher mittels eines langen Troicarts entleert. Nachdem die Lösung der Adnexe beiderseits ausgeführt ist, liegt die Gebärmutter, Eierstöcke, Eileiter, nur durch die stark gespannten Lig. lata gehalten, im Scheideneingang oder auch häufig direct vor der Scheide, ohne dass bis jetzt ein einziges grösseres Gefäss verletzt ist, da bekanntlich die Art. uterina an der unteren Basis des Lig. latum, die Art. spermatica im oberen Rande desselben verläuft; eine Blutstillung war daher bis zu diesem Abschnitt der Operation nicht nöthig. Die Gegner der Klemmenmethode können jetzt, ohne den Operationsplan zu ändern, mittels Naht, stets unter Controlle des Auges, das Abbinden der Ligamente vornehmen. Nach dem Vorbilde von Péan, Doyen, Landau, letzterer sah in 380 Fällen keinerlei Nachtheil von der Klemmenmethode,

nimmt man jedoch zweckmässiger aus Gründen, die wir später besprechen werden, die Blutstillung mittels gerader Klemmen mit relativ kurzem (3—6 cm langem), gerifftem Maule vor. Zu diesem Zweck schiebt man auf dem hinter das Ligamentum latum eingeführten Zeigefinger, welcher jede Einklemmung von Darm oder Netz verhindert, die breit geöffnete Klemme von unten oder von oben her über das Ligamentum latum vor, und nachdem man ca. $^1/_2$cm centralwärts von der festgeschlossenen Klemme das breite Mutterband durchtrennt hat, in ganz gleicher Weise, eine 2., 3., eventuell eine 4. Klemme parallel zu der ersten, bis zum Lig. infundibulo-pelvicum hinauf, respective wenn man von oben angefangen hat, bis zur Basis des Lig. latum herab. In ähnlicher Weise wird die andere Seite versorgt; alsdann werden einige ganz kurze Klemmen, welche die hintere Scheidenwand mit dem hinteren Peritonealsaum verbinden, angelegt und nachdem man sich von der vollständigen Stillung der Blutung überzeugt hat, ein centraler Gazestreifen locker bis über die Spitzen der Klemmen zum Schutze des Darmes vorgeschoben. Seitliche, vor und hinter den Klemmen eingeführte Gazestreifen und die Einführung eines Dauerkatheters bilden den Schluss der Operation.

Nach dieser Methode hatte ich Gelegenheit folgende Fälle zu behandeln:

Fr. Mathilde M., 69$^1/_2$ Jahre alt, 7 p., welche mit 52 Jahren in die Menopause getreten war, consultirte mich, weil sie seit einem Jahre blutigen Ausfluss hatte, der in der letzten Zeit besonders stark aufgetreten war, ausserdem beunruhigte die Patientin ihre starke Abmagerung, in den letzten 3 Monaten 11 Pfund.

Die für ihr Alter noch rüstige Frau leidet an Arteriosklerose und chronischer Bronchitis. Portio kolbig, ohne Veränderungen, Uterus retroflectirt, über mannsfaustgross. Aus dem Orificium uteri entleert sich Blut, die Anhänge sind frei.

Die am 31. 3. 1896 nach der beschriebenen Methode vorgenommene Totalexstirpation, bei der an das linke Ligamentum latum 3, an das rechte 2 Klemmen angelegt werden, gelingt relativ leicht; der entfernte Uterus ist über mannesfaustgross, beim Einschneiden entleeren sich reichlich markige Massen. In der vorderen Wand in der Gegend des Orificium internum findet sich ein wallnussgrosses Myom, an der hinteren Wand in der Nähe des Orificium uterinum der linken Tube eine thalergrosse zottige Wucherung, welche sich mikroskopisch als Adenocarcinom erweist. Die mitentfernten Tuben sind verdickt, in der Mitte des rechten Eileiters findet sich haemorrhagische Flüssigkeit und eine 5 pfennigstückgrosse harte Stelle, die jedoch mikroskopisch nur das Vorhandensein von salpingitischen und perisalpingitischen Veränderungen ergiebt.

Die Reconvalescenz wurde durch bronchitische Reizung und einen vorübergehenden Anfall von Herzschwäche gestört, jedoch konnte Patientin am 21. Tage aufstehen, am 26. Tage geheilt entlassen werden. Die Heilung hält zur Zeit an, die Kranke hat in dem Jahre 7 Pfund zugenommen, der Genitalbefund zeigt eine feste Narbe.

Frau Marie St., 55 Jahre alt, 7 p., wurde mir von Herrn Dr. Glass behufs Operation eines Portiocarcinoms überwiesen. Den Anhängern der Nahtmethode wäre die Kranke wahrscheinlich als inoperabel erschienen, denn die Portio fehlte so gut wie vollständig, der kleine Uterus war durch starke Verkürzung des Ligamentum latum nach links verzogen. Aus einem hiesigen Krankenhause war daher die Patientin, ohne radical operirt zu sein, nach 3 wöchiger Behandlung entlassen. Trotzdem gelingt es ohne präventive Blutstillung irgend einer Art die Gebärmutter vor die Scheide zu entwickeln, und nach Versorgung des rechten Ligamentum mit 3 Klemmen, den Uterus so weit nach rechts zu ziehen, dass eine Abklemmung des linken breiten Mutterbandes möglich ist. Nicht nur makroskopisch, sondern auch mikroskopisch erweist sich die Operation in gesundem Gewebe durchgeführt. — Am 8. Tage Erscheinungen eines Pseudoileus, welcher nach Ricinusöl und einem hohen Klystier mit dem Eintritt von reichlichem Stuhl schwindet, sonst vollständig fieberfreie Reconvalescenz, Patientin wird am 18. Tage entlassen. Zur Zeit, 5 Monate nach der Operation, wiegt die Patientin über 10 Pfund mehr als vor derselben, Narbe fest, bis jetzt ohne Zeichen eines Recidivs.

In vielen Fällen werden uns aber theils directe Fixationen der Gebärmutter, insbesondere perimetritische Verwachsungen, theils indirecte Fixationen derselben durch grosse oder mit dem Beckenboden verwachsene Adnextumoren, theils endlich die Grösse der zu entfernenden Gebärmutter selbst, daran hindern, den Uterus und die Anhänge in toto vor die Scheide zu entwickeln, und so eine für die Blutstillung nothwendige Stielung herbeizuführen. Ist die Fixirung allein durch grosse cystische Tumoren (Hydrosalpinx, Pyosalpinx, Ovarialcyste) bedingt, so genügt häufig eine Punction derselben, um die freie Beweglichkeit der Gebärmutter zu erzielen; in den anderen Fällen werden wir dieselbe zu erreichen suchen durch zerschneidende Methoden, welche dadurch, dass sie die zu entfernende Gebärmutter zerkleinern (Morcellement) ihren Durchgang durch die Scheide ermöglichen. Das Morcellement kann entweder ein unregelmässig oder ein regelmässig zerstückelndes sein. Bei letzterem schneidet man regelmässige Scheiben oder Keile aus der Gebärmutter aus; diese Art des Morcellements kommt vor Allem in Betracht bei durch Fibroide stark vergrössertem Uterus. Oder aber man schneidet nach dem Vorgange von Péan schichtweise nach dem Fundus vordringend nach präventiver Blutstillung einen aus seiner Verbindung mit den Nachbarorganen ausgelösten Theil der Gebärmutter in querer (bilateraler) Richtung ein und trennt alsdann in horizontaler Richtung die durchgeschnittenen Partien der Gebärmutter ab. Diese Operation ist anzuwenden vor Allem bei den schwersten Formen der Becken-

abscesse mit Durchbruch in benachbarte Hohlorgange (Blase, Darm), wenn die Gebärmutter derartig in schwielige Massen eingekeilt ist, dass sie durch keine der folgenden Methoden freigemacht und gestielt werden kann.

Für gewöhnlich werden wir selbst bei stark vergrösserter oder bei durch perimetritische Verwachsungen oder durch fixirte Adnextumoren unbeweglicher Gebärmutter den beabsichtigten Zweck, nämlich die Entwickelung der Gebärmutter vor die Scheide, erreichen durch die von Doyen angegebene Spaltung der vorderen Gebärmutterwand, die wir, falls erforderlich bis zum Fundus ausdehnen können, ohne dass wir eine Blutung

befürchten oder eine präventive Blutstillung vornehmen müssen. Einerseits verlaufen in der Mitte der Gebärmutter keine grösseren Gefässe, andererseits operirt man gewissermaassen unter künstlicher Blutleere, indem die in die Schnittwunde eingesetzten Hakenzangen durch Zug nach vorn und unten die Gefässe abklemmen und so die Blutung stillen, so lange der Zug anhält. Man sieht daher nicht selten, selbst bei der sofort zu besprechenden vollständigen Spaltung der Gebärmutter, dass die Operation fast ohne Blutung verläuft, dass die Gebärmutter, wenn sie nach vorn luxirt wird, als vollständig blutleeres Organ vor die Scheide tritt. Aus der ganzen Schnittfläche entleert sich, wenn der Zug in zweckmässiger Weise fortgesetzt wird, kein Blut, bis die angelegten Klemmen eine definitive Blutstillung herbeigeführt haben.

Als Beispiel für die Totalexstirpation mittels der medianen Aufschneidung der vorderen Wand diene die vorstehende Abbildung des Uterus, welchen ich am 5. XI. 1896 auf Veranlassung des Herrn Dr. Bock wegen eines carcinomatösen, von der hinteren Wand ausgehenden Polypen exstirpirte und am 16. XII. in der medicinischen Gesellschaft demonstrirte. Der die Tubenostien verbindende Schnitt ist nach der Exstirpation zugefügt. Eine zerschneidende Operation musste gemacht werden, weil der durch starke perimetritische Schwarten fixirte Uterus sich ohne Zerschneidung nicht vor die Scheide entwickeln liess, die vordere Medianspaltung wählte ich trotz der carcinomatösen Erkrankung, weil der maligne Polyp von der hinteren Cervixwand ausging, eine Ueberimpfung von carcinomatösen Keimen also bei einer Spaltung der vorderen Wand nicht zu fürchten war. Die Operation wurde mittels Klemmen (an jedes Ligament zwei) durchgeführt. Die 45jährige Frau ist zur Zeit — 8 Monate nach der Operation — vollständig gesund und hat an Gewicht ca. 20 Pfund zugenommen.

Ausserdem hatte ich Gelegenheit folgende Fälle nach dieser Methode zu operiren:

Fr. Martha G., 30 Jahre alt, 6 p., ist seit der letzten Geburt vor 3 Jahren unterleibsleidend, eine Erkrankung, welche im Laufe der 3 Jahre häufig Bettlägrigkeit und Arbeitsunfähigkeit bedingte. Trotz $3^1/_2$ wöchiger klinischer Behandlung keine Besserung, in dieser Zeit wiederholt Ansteigen der Temperatur (bis 38,8). Da sich ausser einer Endometritis und Retroflexio uteri fixata, ein rechtsseitiger parametraner Abscess und doppelseitige complicirte Erkrankung der Anhänge feststellen liess, wurde am 21. 4. 97 die vaginale Radicaloperation ausgeführt, welche sich mit Hülfe der vorderen medianen Spaltung des Uterus leicht vollenden liess, trotz sehr fester perimetritischer Verwachsungen des Uterus und inniger Verlöthung der Anhänge mit dem Beckenboden und zum Theil mit dem Darm. Auf der linken Seite wurde bei der Enucleation der Pyosalpinx ein intraperitonealer Abscess eröffnet. Nebenstehende Abbildung zeigt das gewonnene Präparat von hinten gesehen. Die Gebärmutter ist durch entzündliche Processe (Metritis) vergrössert. Die linke stark verdickte und mit Eiter gefüllte Tube ist nach hinten umgeschlagen und allseitig mit der Gebärmutter verwachsen, tief an der hinteren Uterusfläche ist das vollständig abscedirte Ovarium (Pyoov) fixirt, über demselben ist die Wandung des intraperitonealen Abscesses (Ab) zu sehen. Die rechte Tube ist durch perisalpingitische und chronisch-entzündliche Processe der Wandungen selbst (Salpingitis) stark verdickt, das Tubenostium ist geschlossen, wenn auch die Fimbrien noch zu erkennen sind. Ausserdem bestand auf dieser Seite eine ausgedehnte Parametritis.

Die Reconvalescenz war mit Ausnahme einer geringen Spätblutung am 11. Tage eine vollständig reactionslose, sodass Patientin am 17. Tage aufstehen konnte. Zur Zeit ist die Frau arbeitsfähig, und hat keine Beschwerden mehr.

Bei Frl. Johanna M., 33 Jahre alt, welche im Anschluss an eine Geburt vor 4 Jahren 4 Monate

in einem Krankenhause behandelt wurde und welche seitdem beständig schwer unterleibsleidend war, musste ich mich darauf beschränken, den in Exsudatmassen eingebetteten Uterus zu entfernen, hierbei so weit wie möglich die Abscesse zu eröffnen, während ich von einer Entfernung der erkrankten Anhänge (Pyosalpinx) absehen musste, da dieselbe mir ohne Verletzung des Darmes, mit dem sie innig verwachsen waren, nicht möglich erschien.

Die Temperatur, die vor der Operation stark erhöht war, fiel nach derselben, jedoch bestanden noch andauernd geringe abendliche Temperatursteigerungen, sodass die Kranke erst am 30. Tage nach der Operation wesentlich gebessert entlassen werden konnte.

Gelingt es trotz der vorderen Spaltung der Gebärmutter nicht, den durch perimetritische Verwachsungen unbeweglichen Uterus in den Scheideneingang zu luxiren, oder ist

hänge. Während auf der rechten Seite die Tube — Hs — die naturgetreuen Veränderungen zeigt, war auf der linken Seite bei den Lösungsversuchen der Eileiter eingerissen und hatte seinen Inhalt (seröse Flüssigkeit) nach aussen entleert. Vor der Operation zeigte auch der linke Eileiter dieselben Schlängelungen und Auftreibungen wie der rechte. Das Präparat entstammt der 33jährigen Maschinennäherin Fr. Anna N., welche niemals geboren hat und seit 1 Jahre infolge von Schmerzen im Unterleib häufig bettlägerig ist. Die Schmerzen, welche anfangs auf die rechte Seite beschränkt waren, griffen bald auch auf die linke Seite über, so dass Patientin sich andauernd krank fühlt.

der Raum, welcher zwischen Gebärmutter und Symphyse besteht, zu gering, um die Finger zur Lösung der Adnexe einzuführen, — so können wir beides leicht erreichen, indem wir, wie es Peter Müller zuerst bei der Totalexstirpation vorschlug, die Spaltung über den Fundus fort auf die hintere Wand ausdehnen und bis zur hinteren Cervixwand fortsetzten, indem wir also eine vollständige mediane Durchschneidung der Gebärmutter machen. Wollen wir uns nur einen bequemen Zugang zu den Anhängen verschaffen, so können wir auch den schon vor die Scheide luxirten Uterus mit dem Messer spalten, ein Ecarteur oder der Finger des Operateurs schützt den dicht anliegenden Mastdarm. — Umstehende Abbildung veranschaulicht diese Operationsmethode. Die Abbildung zeigt uns von hinten den mittels der totalen Medianspaltung entfernten Uterus und die erkrankten An-

Die Operation gelang leicht und fast ohne Blutverlust, adhärentes Netz konnte unter Controlle des Auges von dem Fundus uteri abgestreift werden, nur die Enucleation der linken Anhänge machte infolge stärkerer Verwachsungen etwas grössere Schwierigkeiten. Der anatomische Befund ergab Pelviperitonitis adhaesiva, Hydrosalpinx duplex, Blutcyste des linken Ovarium. Die Reconvalescenz verlief vollkommen ungestört.

Bevor ich diese Arbeit schliesse, möchte ich mit wenigen Worten auf die hauptsächlichsten Unterschiede eingehen, welche das Czerny'sche Verfahren von dem ausführlich geschilderten Enucleationsverfahren trennen. Der grundlegende Unterschied ist, wie ich schon wiederholt betonte, dass bei dem Enucleationsverfahren sämmtliche Theile ohne vorhergehende Blutstillung dem Auge und Messer zugänglich gemacht werden, ausserdem ist aber besonders bei den Eiterungen in den

Anhängen und den Beckenabscessen für diese Methode die Anwendung von Klemmen und das hierdurch bedingte Offenlassen der Bauchhöhle eine Bedingung, die den Erfolg der Operation verbürgt. Mag man bei der Totalexstirpation eines nicht weit vorgeschrittenen Portiocarcinoms, mag man bei uncomplicirten Myomen oder beim Prolaps die Ligatur und Verschluss der Bauchhöhle, wie z. B. Jacobs auch bei der Enucleationsmethode anwenden, in dem einen Falle wird die Operation kürzer sein und somit die Gefahr derselben eine geringere, in dem anderen Falle werden die Schmerzen die Kranke nach der Operation

Ov. = Ovarium. Hs. = Hydrosalpinx.

weniger belästigen. Bei den complicirten Beckenabscessen aber und bei jauchendem, weit vorgeschrittenem Carcinom bildet die Anwendung der Klemmen eine Bürgschaft für den Erfolg der Operation, und Doyen, Péan, Segond, Jacobs, Rouffart, Richelot, Bouilly, Landau, P. Müller, Sänger, Zweifel, Abel, Schramm u. a. danken ihre guten Resultate bei den letztgenannten Erkrankungen dem Gebrauch des Klemmenverfahrens und dem Offenlassen der Bauchhöhle. Denn ebenso wenig wie der Chirurg eine jauchende Wunde schliessen würde, vielmehr für steten Abfluss der Secrete sorgen wird, müssen auch wir die Buchten und Höhlungen der eröffneten Abscesse drainiren, und dieses geschieht am sichersten durch die Einführung von Gazestreifen bei

Offenlassen der Bauchhöhle. Jedenfalls ist die Furcht vor der secundären Infection, welche eintreten könnte, wie auch Zweifel betont, geringer anzuschlagen, als die primäre Infection, die sicher bei einer grossen Anzahl von Fällen eintreten würde, wenn wir in den genannten Fällen die Bauchhöhle anders abschliessen wollten, als durch einen zweckmässig, das heisst nur wenig über die Klemmenmäuler eingeführten centralen Gazestreifen, der einen schnellen, genügend sicheren Abschluss der Bauchhöhle herbeiführt. Und zu einem zweckmässigen Abschluss der Bauchhöhle tragen ferner die Klemmen bei, indem sie durch ihr Gewicht die durchtrennten Stümpfe der Lig. lata in die Scheide hinabziehen und hier vollständig extraperitoneal lagern.

Ich will nicht verhehlen, dass die Schmerzen, welche durch das Liegen der Klemmen erzeugt werden, bisweilen, jedoch durchaus nicht immer schwer empfunden werden; wenige Dosen Morphium dienen alsdann zur Beseitigung derselben. Ein weiterer Umstand der wohl z. Th. durch die Klemmen verschuldet wird, ist, dass, wie Landau betont, durch Demarcation der Schorfe leichte Temperatursteigerungen in der ersten Woche einzutreten pflegen, ohne allerdings das Allgemeinbefinden zu stören. In 9 Fällen, in denen ich Klemmen anwandte, — ausser den beschriebenen 7 Totalexstirpationen, resp.

vaginalen Radicaloperationen, 2 mal bei einseitiger Entfernung der Adnexe unter Erhaltung der Gebärmutter, — sah ich ausser einem Pseudoileus am 8. Tage nach der Operation, der auf hohes Klystier und Ricinusöl schnell zurückging, und einer schwachen Spätblutung am 11. Tage, die auf Tamponade sofort stand, keinerlei Störungen in der Reconvalescenz eintreten. Sämmtliche Frauen konnten geheilt entlassen werden. Von den Frauen, bei denen nur die Adnexe der einen Seite entfernt sind, ist die eine zur Zeit im 3. Monat schwanger, ohne dass sich bisher Störungen der Schwangerschaft bemerkbar machen.

Auf die in jüngster Zeit unternommenen Versuche der Igniexstirpation des Uterus (Mackenrodt), welche weiterer Erfahrungen bedürfen, sowie auf die ausgedehnte Litteratur über die angeführten Operationen einzugehen, würde zu weit führen.

Ich hoffe in diesem Ueberblick gezeigt zu haben, welche Fortschritte auf diesem Operationsgebiet die moderne Gynäkologie zu verzeichnen hat, welche Grenzen derselben im einzelnen gezogen, welche Vorzüge sie vor der ventralen Operation hat. Der Hauptvorzug derselben ist in jedem Falle die geringere Gefährlichkeit; und so ist zu hoffen, dass durch weitere Fortschritte der Technik, die Indicationen für die ventrale Coeliotomie mehr und mehr eingeschränkt werden zu Gunsten der vaginalen Operationen.

Litteratur.

Czerny: Wien. med. Woch. 1879 No. 45—49.
M. B. Freund: Zeitsch. f. Geb. u. Gyn., Bd. VI, S. 358.
Frank: Zeitschr. f. Geb. u. Gyn., Bd. 20, S. 206.
P. Müller: Centralbl. f. Gyn. 1882, S. 113.
Péan: Bull. de la Soc. de Chir. 11. XI. 1885 u. Bull. de l'Acad. 1890 No. 27. Bull. méd. 1892, S. 1230.
L. Landau: Berl. Klin. Woch. 1888, No. 9 u. 10. Volkmann's Samml. No. 338, Arch. f. Gyn. 46, S. 397. Berl. Klin. Woch. 1894 No. 22—24 u. 1895, S. 821. Verh. d. Deutsch. Ges. f. Gyn. 1895. Wien S. 414. Verh. d. Deutsch. Ges. f. Chir. 1895, S. 158. Centralbl. f. Gyn. 1896 S. 237 u. 1897 S. 42.
L. Landau u. Th. Landau: Die vaginale Radicaloperation Berlin 1896.
Th. Landau: Berl. Klin. Woch. 1893 S. 598. Deutsch. med. Ztg. 1894, No. 72—74. Zur Geschichte, Technik u. Indication der vollst. Ausrottung der Gebärmutter, Berlin 1893. Centralbl. 1895. S. 309.
Schauta: Festschr. z. Feier d. 100-jähr. Jubil. d. allgem. Krankenh. in Prag, Berlin 1890 S. 219.
Verh. d. X. internat. Congr. 1890, Bd. III, Abt. 8, S. 34 u. f. Williams, Schauta, Pozzi, Olshausen, Landau, Düvelius, Czerny, Péan u. a.
Doyen: Trait. chir. des affections inflammat. et néoplasiques de l'utérus et de ses annexes, Paris 1893, 2. Ausg. Verh. d. Deutsch. Ges. f. Chir. 1895 S. 161.
Segond: Suppur. pelv. Congrès intern. de Gyn. Bruxelles 1892.
Hofmeier: Grundr. der gyn. Operat. 1892, S. 290.
Leopold: Arch. f. Gyn. XXX, S. 439. Arb. a d. Königl. Frauen-Klinik in Dresden 1895. S. 174. Arch. f. Gyn. 1896, Bd. 52, S. 523.
Münchmeyer: Arch. f. Gyn. Bd. 36, S. 424.
Abel: Arch. f. Gyn. Bd. 46, S. 166.
M. Landau: Arch. f. Gyn. Bd. 46 S. 101.
Ruge / Mackenrodt } Ges. f. Geb. u. Gyn. 11. I. 1895, Zeitschr. f. Geb. u. Gyn. Bd. 32 S. 278.
Küstner: Deutsch. med. Woch. 1895, No. 12 u. 13.
Fritsch: Deutsch. med. Woch. 1895, S. 377.
Veit: Ges. f. Geb. u. Gyn. z. Berlin 22. XI. 1895. Zeitschr. f. Geb. u. Gyn. Bd. 34, S. 109. Disc. Dührssen.
Dührssen: Arch. f. Gyn. Bd. 49, S. 324. Ges. f. Geb. u. Gyn. 8. II. 1895. Zeitschr. f. Geb. u. Gyn. Bd. 32 S. 305. Disc. Olshausen, Martin, Veit.
Sänger: Centralbl. f. Gyn. 1895, S. 219. Centralbl. f. Gyn. 1896, S. 70 u. 1313, 1897 S. 45 u. 65.
Mackenrodt: Beitr. f. Geb. u. Gyn. Festschr. gew. a. Martin 15. VII. 1895, S. 100.
Olshausen: Berl. Klin. Woch. 1896, S. 513.
Jacobs: Centralbl. f. Gyn. 1896 S. 766.
Intern. Gynaekologencongr. in Genf 1896 ref. Centralbl. f. Gyn. 1896, S. 953 Bouilly, H. A. Kelly, Sänger.
Zweifel: Centralbl. f. Gyn. 1896, S. 970.
Schramm: Arch. f. Gyn. 1896, Bd. 52, S. 355.
Voigt: Monatsschr. f. Geb. u. Gyn. Bd. IV, S. 38.
Döderlein: Centralbl. f. Gyn. 1897, S. 74.
Burkhard: Arch. f. Gyn. 1897, Bd. 53, S. 382.

VERÖFFENTLICHUNGEN
des
KAISERLICHEN GESUNDHEITSAMTES.

Erscheinen jeden Mittwoch.

Preis halbjährlich M. 5,—.

Abonnements werden von allen Postanstalten (Post-Zeitungspreisliste von 1897: 7302) und Buchhandlungen, sowie von der Verlagsbuchhandlung angenommen.

Die Veröffentlichungen bringen im Wesentlichen: Nachrichten über den Gesundheitszustand, über den Gang der Seuchen, sowie über zeitweilige Massregeln zur Abwehr und Unterdrückung von Seuchen — Meteorologische Notizen — Medizinal-Gesetzgebung und allgemeine Verwaltungsanordnungen auf dem Gebiete des Sanitäts- und Veterinärwesens — Rechtsprechung — Notizen über Kongresse, Verhandlungen gesetzgebender Körperschaften etc. etc.

Die grösseren wissenschaftlichen Arbeiten etc. aus dem Kaiserlichen Gesundheitsamte erscheinen unter dem Titel:

ARBEITEN
aus dem
KAISERLICHEN GESUNDHEITSAMTE.

Beihefte zu den

„Veröffentlichungen des Kaiserlichen Gesundheitsamtes",

in zwanglosen Heften, welche zu Bänden von 30—40 Bogen Stärke vereinigt werden.

Ein Prospekt mit ausführlichem Inhaltsverzeichniss der einzelnen Bände steht auf Verlangen gratis u. franko zu Diensten.

ANLEITUNG
zur
Gesundheitspflege an Bord von Kauffahrteischiffen.

Auf Veranlassung des Staatssekretärs des Innern
bearbeitet vom
Kaiserlichen Gesundheitsamte.

Mit in den Text gedruckten Abbildungen. Preis M. 1,—; kartonirt M. 1,10; in Leinw. geb. M. 1,50.

Vorposten der Gesundheitspflege.

Von
Dr. L. Sonderegger.

Vierte Auflage. Preis M. 6,—; in Leinwand gebunden M. 7,—.

Krankenpflege.

Handbuch
für
Krankenpflegerinnen und Familien
von
Dr. Julius Lazarus,

Königl. Preuß. Sanitätsrath und dirigirender Arzt am Krankenhause der jüdischen Gemeinde zu Berlin.

Mit zahlreichen Abbildungen. In Leinwand gebunden Preis M. 4,—.

Hygienisches Taschenbuch
für
Medicinal- und Verwaltungsbeamte, Aerzte, Techniker und Schulmänner.
Von
Dr. Erwin von Esmarch,
Professor der Hygiene an der Universität Königsberg.

Preis in Leinwand gebunden M. 4,—.

Zu beziehen durch jede Buchhandlung.

Die Krankheiten der oberen Luftwege.

Aus der Praxis für die Praxis. Von Prof. Dr. Moritz Schmidt. Zweite sehr vermehrte und verbesserte Auflage. Mit 165 Abbildungen im Text und 7 Tafeln. In Leinwand gebunden Preis M. 15,—.

Handbuch der Arzneimittellehre.

Mit besonderer Rücksichtnahme auf die neuesten Pharmakopöen für Studirende und Aerzte bearbeitet von Prof. Dr. Theodor Husemann. Dritte Auflage des Handbuches der gesammten Arzneimittellehre. In Leinwand gebunden Preis M. 10,—.

Lehrbuch der Geburtshülfe.

Von Prof. Dr. Max Runge. Mit zahlreichen Abbildungen im Text. Dritte Auflage. In Leinwand gebunden Preis M. 10,—.

Medicinisch-klinische Diagnostik.

Lehrbuch der Untersuchungsmethoden innerer Krankheiten für Studirende und Aerzte. Von Prof. Dr. Felix Wesener. Mit 100 Figuren im Text und auf 12 lithographirten Tafeln. In Leinwand gebunden Preis M. 10,—.

Handbuch der Arzneimittellehre.

Zum Gebrauche für Studirende und Aerzte bearbeitet von Dr. S. Rabow und Dr. L. Bourget, Professoren an der Universität Lausanne. Mit einer Tafel und 20 Textfiguren. In Leinwand gebunden Preis M. 15,—.

Mikroskopie und Chemie am Krankenbett.

Leitfaden bei der klinischen Untersuchung und Diagnose. Für Aerzte und Studirende. Von Prof. Dr. H. Lenhartz. Mit zahlreichen in den Text gedruckten Abbildungen und drei Tafeln in Farbendruck. Zweite vermehrte Auflage. In Leinwand gebunden Preis M. 8,—.

Die Untersuchung des Pulses

und ihre Ergebnisse in gesunden und kranken Zuständen. Von Prof. Dr. M. v. Frey. Mit zahlreichen in den Text gedruckten Holzschnitten. In Leinwand gebunden Preis M. 7,—.

Die neueren Arzneimittel.

Für Apotheker, Aerzte und Drogisten bearbeitet von Dr. Bernhard Fischer. Mit in den Text gedruckten Holzschnitten. Sechste vermehrte Auflage. In Leinwand gebunden Preis M. 7,—.

Die Arzneimittel der organischen Chemie.

Für Aerzte, Apotheker und Chemiker bearbeitet von Dr. Hermann Thoms. Preis geb. M. 3,60.

Klinische Abbildungen.

Sammlung von Darstellungen der Veränderungen der äusseren Körperform bei inneren Krankheiten. In Verbindung mit Dr. W. Schüffner herausgegeben von Prof. Dr. H. Curschmann (Leipzig). 57 Tafeln in Heliogravüre mit erläuterndem Text. In Halbfranzband M. 36,—. In eleganter Mappe M. 36,—. (Einzelne Tafeln werden zum Preise von M. 1,— abgegeben, 10 Tafeln auf einmal bezogen kosten M. 7,50.)

Die Untersuchung des Wassers.

Ein Leitfaden zum Gebrauch im Laboratorium für Aerzte, Apotheker und Studirende. Von Dr. W. Ohlmüller. Mit 75 Textabbildungen und 1 Lichtdrucktafel. Zweite Auflage. In Leinwd geb. M. 5,—.

Schmerzlose Operationen.

Oertliche Betäubung mit indifferenten Flüssigkeiten. Psychophysik des natürlichen und künstlichen Schlafes. Von Dr. C. L. Schleich. Mit 32 Abbildungen im Text. Preis M. 6,—. Zweite Auflage unter der Presse.

Zu beziehen durch jede Buchhandlung.